



مقاله علمی - پژوهشی:

## تأثیر عصاره الکلی برگ زیتون بر زخم‌های تجربی ماکروسکوپی ایجاد شده در ماهیان قرمز (*Carassius auratus*, Linnaeus, 1758)

محمد رهاننده\*<sup>۱</sup>، مهسا رهاننده<sup>۲</sup>، بابک تیزکار<sup>۱</sup>، افشار ذوقی شلمانی<sup>۱</sup>

\*Rahanandeh1340@gmail.com

۱- مرکز تحقیقات و آموزش کشاورزی و منابع طبیعی استان گیلان، سازمان تحقیقات، آموزش و ترویج کشاورزی،

رشت، ایران

۲- گروه ژنتیک دانشکده علوم زیستی تهران، دانشگاه آزاد اسلامی، واحد تهران شمال، ایران

تاریخ پذیرش: آذر ۱۴۰۲

تاریخ دریافت: شهریور ۱۴۰۲

### چکیده

این تحقیق در فاصله بهمن ماه ۱۴۰۱ لغایت تیر ماه ۱۴۰۲ در مرکز تحقیقات و آموزش کشاورزی و منابع طبیعی گیلان بر ماهیان قرمز (*Carassius auratus*, Linnaeus, 1758) انجام شد. به منظور تهیه پماد ۲۰ درصد از عصاره برگ زیتون، ۲۰ گرم عصاره برگ زیتون با ۱۰۰ گرم از امولسیون کننده اوسرین مخلوط گردید. تعداد ۳۰ قطعه ماهی قرمز با وزن ۲۵-۳۰ گرم در دو آکواریوم گروه شاهد و تیمار به حجم ۲×۱×۱ مترمکعب آب با دمای ۲۵ درجه سانتی گراد و pH=۷/۲ با شرایط هوادهی و تغذیه‌ای مناسب قرار گرفتند. پس از ایجاد زخم در ماهیان، گروه شاهد هیچ درمانی انجام نگرفت ولی در گروه تیمار روزی یک بار از پماد ۲۰ درصد عصاره برگ زیتون برای زخم‌ها استفاده گردید و این کار روزانه به مدت ۳۰ روز ادامه پیدا کرد. در فواصل بین روزهای ۵، ۱۰، ۱۵، ۲۰، ۲۵ و ۳۰، روند بهبودی سطح زخم‌ها با استفاده از کولیس اندازه‌گیری گردید. نتایج نشان داد در فاصله ۵-۱۰ روز بعد از استفاده از پماد عصاره روی زخم ماهیان گروه تیمار، التیام و بهبودی زخم تقریباً ۳ برابر سریع‌تر از ماهیان گروه شاهد بود ( $P < 0/05$ ). پس از ایجاد زخم در فاصله ۱۵-۲۰ روز، روند التیام و بهبود زخم در ماهیان گروه تیمار سرعت بسیار بالاتری گرفت و تقریباً میانگین بهبودی در ماهیان گروه تیمار ۷ برابر التیام زخم در ماهیان گروه شاهد بود ( $P < 0/05$ ). نتایج این تحقیق نشان داد که عصاره برگ زیتون در ترمیم و التیام زخم در سطح خارجی بدن ماهیان زینتی همانند سایر مهره‌داران مانند انسان و موش تأثیر مناسبی دارد.

**کلمات کلیدی:** عصاره، برگ زیتون، زخم، ماهی

## مقدمه

ماهی قرمز (*Carassius auratus*, Linnaeus, 1758) از خانواده کپور ماهیان و بومی آسیای شرقی است، ولی امروزه در بسیاری از کشورهای جهان از نظر تکثیر رونق بسیار چشمگیری دارد (Kottelat and Freyhof, 2008). این ماهیان به دلیل داشتن ظاهری زیبا، تکثیر و پرورش آسان، یکی از مهم‌ترین سرگرمی‌ها در دنیا تبدیل شده و در ایران نیز به دلیل شرایط خوب آب و هوایی از نظر تکثیر و پرورش، ایجاد اشتغال و سرگرمی جایگاه ویژه‌ای از نظر سرگرمی بین مردم برخوردار بوده است و از رایج‌ترین گونه‌های زینتی پرورشی در ایران است. این ماهیان زینت‌بخش سفره هفت‌سین در ایام عید نوروز است و از آن به عنوان نماد زیبایی و طراوت یاد می‌کنند (رامین و دوستدار، ۱۳۹۳؛ رئیسی و همکاران، ۱۳۹۴). ماهیان قرمز از نظر پراکنش و زیست‌گاه در مکان‌هایی با جریان آبی راکد و آهسته در رودخانه‌ها، آبگیرها و حوضچه‌ها در اکثر حوضه‌های آبریز ایران زیست می‌کنند (Wang et al., 2008; Filice et al., 2020). این ماهیان در سال دوم به بلوغ جنسی می‌رسند که شرایط محیطی، تغذیه و درجه حرارت در ماهیان بسیار تأثیرگذار است و از نظر تغذیه همه‌چیز خوار هستند و از زئوپلانکتون‌ها (حشرات آبی، سخت‌پوستان، کرم‌ها و ماکرولیت‌ها)، تغذیه می‌کنند (صیدگر و همکاران، ۱۳۹۴؛ Filice et al., 2020). آنها از نظر سازگاری بسیار مقاوم هستند و شرایط کم اکسیژن و آلودگی بالا را تحمل می‌کنند (Lorenzoni et al., 2010). پرورش متراکم این ماهیان در استخرهای خاکی و نگهداری آن در آکواریوم‌ها از نظر مدیریت بهداشتی پرورش‌دهندگان با چالش شدید مبتلا به بیماری‌های عفونی همراه با تلفات همراه بوده که از علائم عمومی آن فلس ریختگی، ایجاد زخم و خوردگی باله در ماهیان قرمز (*C. auratus*) است (Rahanandeh, and Rahanadeh, 2020; Liang et al., 2020; Fazio, 2020b; Uiuu et al., 2021). امروزه سرعت بخشی در التیام و ترمیم زخم با استفاده از داروهای گیاهی در طب سنتی نه تنها در انسان بلکه در موجودات زنده مختلف در حال گسترش و از جایگاه ویژه‌ای برخوردار است. فرایند ترمیم زخم با یک فرایند پیچیده در چندین مرحله صورت می‌پذیرد تا منجر به التیام، بهبود و برگشت به شرایط تشریح اولیه در بدن موجودات زنده شود (Li et al., 2007; Robert, 2012). بسیاری از محققین به دلیل خواص گیاهان دارویی در ترمیم زخم، به دنبال پیدا

## مواد و روش کار

## عصاره هیدرو الکلی برگ زیتون

برگ‌های سالم و بدون سم پاشی شده از درخت جمع‌آوری گردید. آنها در آزمایشگاه با استفاده از آب مقطر استریل خوب شسته گردیده و در شرایط طبیعی خوب خشک شدند، سپس برگ‌ها آسیاب و از الک‌های ۱۰۰ و ۴۲۵ میکرومتر عبور داده شدند و به صورت پودر نرم در آمدند. این پودر در نایلون‌های سر بسته در دمای یخچال نگهداری شدند. ۵۰ گرم از پودر حاصله با ۲۵۰ سی‌سی اتانول ۸۰ درصد اضافه گردید تا با استفاده از

کردن داروهای گیاهی هستند تا در سرعت بخشی در التیام و بهبود زخم در موجودات زنده مختلف تأثیرات خوبی داشته باشد (Dela puerta et al., 2000; Cushnie and Lamb, 2005). درخت زیتون (*Olea europaea*) از خانواده اولیاسه و بومی منطقه مدیترانه و امروزه در بسیاری از کشورها از جمله ایران از نظر کشت و توسعه آن جایگاه ویژه‌ای دارد. گیاهی همیشه سبز است و از میوه این درخت در تغذیه و تهیه روغن زیتون با کارایی مختلف در بیماری‌های تصلب شرایین، دیابت، کاهش استرس، التهاب و سرطان استفاده می‌شود. از برگ درخت زیتون در طب سنتی به عنوان ضد میکروب، ترمیم زخم و ... استفاده می‌شود (Owen et al., 2004; Ghanbari, 2012a; Amiot, 2014). برگ درخت زیتون از نظر ترکیبات فنولی و آنتی‌اکسیدان بسیار غنی بوده و مهم‌ترین ترکیبات فنولی آن Oleuropein و هیدروکسی تیروزول است و از نظر آنتی‌اکسیدانی ویتامین C و E، ظرفیت بالایی دارد و علت آن نتیجه هیدرولیز شدن Oleuropein به هیدروکسی تیروزول و افزایش خاصیت آنتی‌اکسیدانی آن در عصاره برگ زیتون و اثرات هم‌افزایی آنهاست (Benavente-Garcia et al., 2000). Oleuropein دارای خاصیت ضد ویروسی، باکتریایی، قارچی و انگلی بسیار وسیعی است (Lee-Huang et al., 2007; Damak et al., 2008). هدف از این تحقیق مطالعه تأثیر عصاره هیدرو الکلی برگ زیتون جهت ترمیم و بهبودی زخم‌هایی تجربی ایجاد شده در شرایط آزمایشگاهی بر ماهیان قرمز (*C. auratus*) در آکواریوم بود تا با استفاده از داروهای گیاهی بتوان زخم‌های سطحی و غیر سیستمیک ایجاد شده ناشی از عوامل استرس زا محیطی، میکروارگانیسم‌ها و انگل‌ها را روی بدن ماهیان زینتی آکواریومی بهبود داد و از تلفات ماهیان جلوگیری نمود.

مترمکعب آب با شرایط دمایی ۲۵ درجه سانتی‌گراد و  $pH=7/2$  با شرایط هوادهی و تغذیه‌ای مناسب قرار گرفتند. برای ایجاد زخم در ماهیان ابتدا تمامی ماهیان با استفاده از عصاره گل میخک بی‌حس شدند و سپس بدن آنها پس از ضد عفونی با الکل اتانول در قسمت پهلو ماهیان، پایین باله پشتی زخم‌های یکسان به ابعاد ۱ سانتی‌متر مربع که شامل برداشت فلس، پوست (لایه مخاطی خارجی، اپیدرم و درم) بوده ایجاد گردید (Guardiola *et al.*, 2022). در ماهیان گروه شاهد پس از ایجاد زخم هیچ درمانی انجام نگردید. در ماهیان گروه تیمار روی زخم‌ها روزی یک‌بار با استفاده پماد تهیه شده از عصاره برگ زیتون روی زخم‌ها استفاده گردید. این کار درمانی روزانه به مدت ۳۰ روز ادامه یافت و در فواصل روزهای ۵، ۱۰، ۱۵، ۲۰، ۲۵ و ۳۰، میزان بهبودی سطح زخم‌ها با استفاده از کولیس اندازه‌گیری شد سپس با استفاده از رابطه ذیل محاسبه شد:

درصد بهبودی زخم = سطح زخم در روز جراحی / سطح زخم در روز مشخص - سطح زخم در روز جراحی

چه در فاصله زمانی ۱۵-۱۰ روز نیز مشاهده گردید، ولی روند بهبودی در فاصله این مدت حدود ۲ برابر بوده و کمی از سرعت آن کاسته شده است ( $p > 0/05$ ) که بیانگر عدم اختلاف معنی‌دار در میزان بهبود زخم در ماهیان گروه شاهد و تیمار در فاصله ۱۵-۱۰ روز پس از ایجاد زخم بود. با افزایش زمان در فاصله ۲۰-۱۵ روز پس از ایجاد زخم، روند بهبود زخم در ماهیان تیمار سرعت بسیار بالاتری گرفت و تقریباً میانگین بهبودی در ماهیان تیمار ۷ برابر زخم در ماهیان شاهد شد ( $P < 0/05$ )، (جدول ۱، شکل ۲). روند بهبودی زخم در تیمار نسبت به شاهد در روزهای بعد از بیستم سرعت بیشتری گرفت و در پایان روز سی‌ام میانگین بهبود زخم در تیمار نسبت به شاهد ۱۶ برابر بیشتر گردید ( $P < 0/05$ ). در پایان روز سی‌ام میانگین درصد بهبودی زخم نسبت به روز اول در شاهد  $16/56 \pm 1/75$  درصد و در تیمار  $97/56 \pm 2/35$  درصد بوده است ( $P < 0/05$ ) (جدول ۲، شکل ۳). با توجه به شکل ۳، در میزان بهبود زخم ماهیان در شاهد و تیمار اختلاف معنی‌دار مشاهده شد.

دستگاه سوکسله در دمای ۴۰ درجه سانتی‌گراد عصاره تهیه گردد. عصاره حاصل به‌وسیله دستگاه روتاری، خوب تغلیظ و در شرایط آزمایشگاه به دور از نور در ظروف شیشه‌ای خوب خشک گردید.

### روش تهیه پماد از عصاره برگ زیتون

۲۰ گرم از عصاره هیدروالکلی تهیه‌شده را با ۱۰۰ گرم از امولسیون‌کننده اوسرین مخلوط کرده تا پماد ۲۰ درصد برگ زیتون تهیه گردد.

### ماهی قرمز

تعداد ۳۰ عدد ماهی قرمز (*C. auratus*) با شرایط وزنی ۲۵-۳۰ گرم در دو آکواریوم گروه شاهد و تیمار به حجم  $2 \times 1 \times 1$

درصد بهبودی زخم در ماهیان تحت تیمار با پماد عصاره برگ زیتون محاسبه گردید. در طول مدت تحقیق شرایط استاندارد تغذیه و هیدروشیمی آب، در آکواریوم لحاظ گردید. یکنواختی داده‌ها پس از جمع‌آوری با آزمون Leven مورد بررسی قرار گرفت. قبل از انجام آزمون اصلی از آزمون کلموگراف سیمرنوف جهت بررسی نرمال بودن داده‌ها استفاده شد. با توجه به نرمال بودن داده‌ها از آزمون T-Test غیر جفتی برای مقایسه تیمار و شاهد در زمان‌های مختلف، جهت انجام آزمون‌های آماری از نرم افزار SPSS (26) و برای رسم نمودارها از نرم‌افزار Excel استفاده گردید.

### نتایج

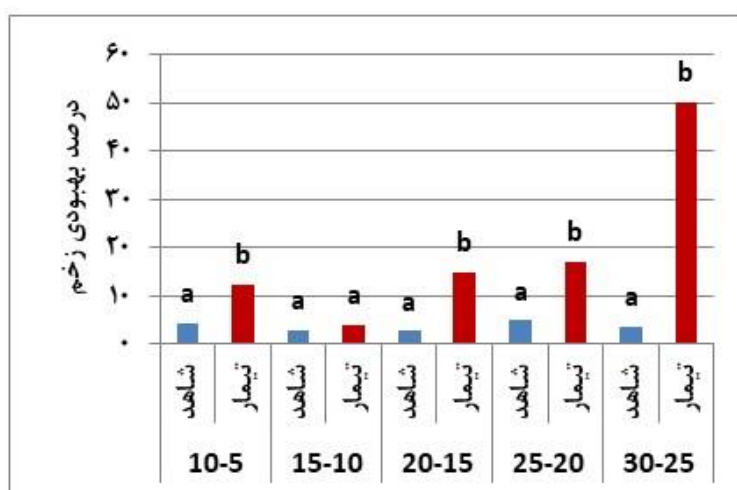
نتایج نشان داد که روند بهبودی زخم‌ها در ماهیان شاهد و تیمار با یکدیگر تفاوت‌های آشکاری داشت. این امر بیانگر آن است که عصاره برگ زیتون به دلیل داشتن ترکیبات الکلی به عنوان ضد عفونی‌کننده و خواص آنتی‌اکسیدانی و ویتامین C بالا، علاوه بر پیشگیری از گسترش عفونت در محل برش بافت، می‌تواند باعث ترمیم و بهبودی سریع و کامل محل زخم در کوتاه مدت و بلندمدت در ماهیان شود (شکل ۱). در فاصله ۵ تا ۱۰ روز پس از ایجاد زخم در ماهیان، روند بهبودی در ماهیانی که از عصاره برگ گیاه زیتون روی زخم آنها استفاده شده بود، حدود ۳ برابر سریع‌تر از ماهیان شاهد بود ( $P < 0/05$ ). این روند بهبودی اگر



شکل ۱: مراحل ترمیم و بهبودی بافت برش داده شده با استفاده از پماد تهیه شده از عصاره هیدرو الکلی برگ زیتون در ماهیان قرمز (*C. auratus*)

جدول ۱: میانگین درصد بهبودی زخم در گروه شاهد و تیمار ماهیان قرمز (*C. auratus*, Linnaeus, 1758)

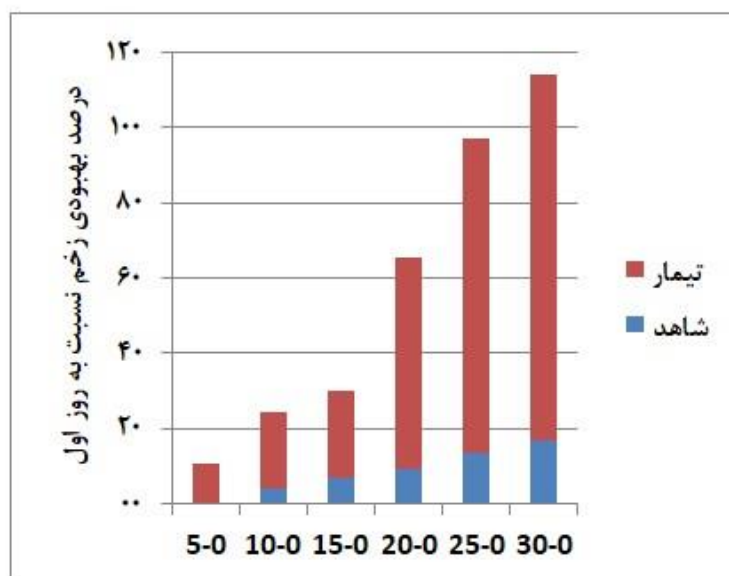
روزهای آزمایش						گروه‌های آزمایش
۲۵-۳۰	۲۰-۲۵	۱۵-۲۰	۱۰-۱۵	۵-۱۰	۰-۵	
۱۶/۵۵±۱/۶۶	۱۳/۴۴±۱/۵۸	۹/۲۲±۲/۰۴	۶/۷۷±۱/۴۸	۴/۱۱±۱/۰۵	۰±۰	شاهد
۹۷/۵۵±۱/۷۴	۸۳/۵۵±۵/۲۲	۵۶/۳۳±۸/۹۰	۲۳/۴۴±۴/۹۲	۲۰/۴۴±۴/۰۶	۱۰/۶۶±۴/۵۸	تیمار



شکل ۲: میانگین درصد بهبودی زخم در گروه شاهد و تیمار در ماهیان قرمز (*C. auratus*) (حروف a, b و c در بالای ستون دلیل معنی‌دار بودن در تیمارهای مختلف است)

جدول ۲: مقایسه میانگین درصد بهبودی زخم در گروه شاهد و تیمار از روز اول مشاهده در ماهیان قرمز (*C. auratus*)

روزهای آزمایش						گروه‌های آزمایش
۲۵-۳۰	۲۰-۲۵	۱۵-۲۰	۱۰-۱۵	۵-۱۰	۰-۵	
۱۶/۵۵±۱/۶۶	۱۳/۴۴±۱/۵۸	۹/۲۲±۰/۴	۶/۷۷±۱/۴۸	۴/۱۱±۱/۰۵	۰±۰	شاهد
۹۷/۵۵±۱/۷۴	۸۳/۵۵±۵/۲۲	۵۶/۳۳±۸/۹۰	۲۳/۴۴±۴/۹۲	۲۰/۴۴±۴/۰۶	۱۰/۶۶±۴/۵۸	تیمار

شکل ۳: مقایسه درصد بهبودی زخم در گروه شاهد و تیمار از روز اول مشاهده در ماهیان قرمز (*C. auratus*)

## بحث

al., 2016; Kapinga et al., 2018; Rahanandeh and al., 2020). در مطالعه حاضر تأثیر پماد عصاره برگ زیتون در ترمیم و بهبودی زخم در ماهیان قرمز مورد تحقیق قرار گرفت. بررسی‌ها نشان داد، عصاره برگ زیتون در ترمیم زخم ماهیان قرمز تأثیر بسیار مثبتی دارد. Koca و همکاران (۲۰۱۱) نشان دادند که عصاره برگ زیتون در سنتز کلاژن و ایجاد واکنش‌های التهابی و ترمیم زخم تأثیرهای خوبی دارد. رئیسی و همکاران (۱۳۹۸) گزارش کردند که عصاره برگ زیتون و پماد کالامید هر دو در ترمیم بهبود زخم در موش‌های آزمایشگاهی دیابتی بسیار موثر است. همچنین بررسی‌های این محققین نشان داد که ترمیم و التیام زخم با افزایش و تقویت سلول‌های فیبروبلاست و سپس سنتز کلاژن‌ها صورت می‌گیرد. Mehraein و همکاران (۲۰۱۴) گزارش کردند که Oleuropein علاوه بر خاصیت ضد التهابی، در سنتز کلاژن منجر به ترمیم زخم در موش‌های نر می‌شود که این عمل ترمیم بافت با افزایش فیبروبلاست‌ها و سنتز مناسب و منظم کلاژن‌ها انجام می‌شود. Xuan و همکاران (۲۰۱۴) نشان دادند که در زخم‌های دیابتی،

تکثیر و پرورش ماهی قرمز (*C. auratus*) در چند ده اخیر در بیشتر کشورهای جهان در حال گسترش هست. میزان تولید آن در دنیا ۹/۲ تن و بالاترین درصد آن در کشور چین است (Zhou et al., 2018). این گونه یکی از بهترین ماهیانی است که در بسیاری از کارهای آزمایشگاهی و تحقیقاتی استفاده می‌شود. عصاره گیاهان دارویی علاوه بر تغذیه در درمان زخم و عفونت‌ها در ماهیان و سایر موجودات استفاده می‌شود. Amer et al., (2018; Al-Khalaifah et al., 2020). امروزه از مواد شیمیایی و داروهای مختلفی جهت درمان عفونت‌ها و زخم‌ها در ماهیان استفاده می‌شود که هر کدام به‌نوعی برای محیط زیست خطراتی داشته باشند، ولی از عصاره گیاهان علاوه بر تغذیه جهت تحریک فعالیت‌های فیزیولوژیک در درمان بیماری‌های عفونی یا ترمیم زخم‌های موضعی نیز کاربرد دارد و فاقد خطرات زیست‌محیطی یا عوارض داروهای شیمیایی است (Shahkar et al., 2015; Kareem et al., 2016; Tizkar et

Taghizadeh-Jahed و همکاران (۲۰۰۸) مطابقت داشت. آنها بیان کردند که خواص آنتی اکسیدانی موجود در این عصاره باعث افزایش خون رسانی بیشتر و به دنبال آن سنتز کلاژن و ترمیم زخم دیابتی در موش و انسان می‌شود. همچنین این تحقیق نشان داد در پایان روز سی‌ام، میانگین درصد بهبودی زخم نسبت به روز اول در شاهد  $16/56 \pm 1/75$  درصد و در تیمار ۳۵  $97/56 \pm 2/$  درصد بوده است ( $P < .05$ ) (جدول ۲). با توجه به شکل ۲ نیز اختلاف معنی‌دار در میزان میانگین درصد بهبودی زخم ماهیان قرمز در گروه شاهد و تیمار از روز اول مشاهده می‌شود. بنابراین، می‌توان از پماد عصاره هیدرو الکلی برگ زیتون جهت تسریع در ترمیم زخم‌های سطحی ناشی از استرس‌های محیطی، میکروارگانیزم‌ها و انگل‌ها که سیستمیک نباشند، در گونه‌های مختلف ماهیان زینتی و اکواریمی استفاده نمود.

### نتیجه‌گیری

این تحقیق که برای اولین بار در ایران روی زخم‌های تجربی ایجاد شده در ماهیان قرمز انجام گرفت، نشان داد که پماد تهیه شده از عصاره هیدرو الکلی برگ زیتون می‌تواند باعث تسریع بهبود زخم‌های غیر سیستمیک روی سطح خارجی بدن ماهیان زینتی اکواریمی شده که با تأثیرگذاری آن در زخم‌های تجربی ایجاد شده در موش‌های آزمایشگاهی و زخم‌های دیابتی در انسان مطابقت داشت.

### تشکر و قدردانی

از مدیریت و همکاری بخش خصوصی پرورش ماهیان زینتی آقای مهندس خوشحال و مدیریت علوم شیلاتی میرزا کوچک خان رشت در اجرای این تحقیق، قدردانی می‌گردد.

### منابع

رامین، م.، دوستدار، م.، ۱۳۹۳. معرفی گونه‌های جدید *Aphanius* مجله علمی آبیان زینتی سال اول، شماره ۳، صص ۲۹-۳۶.  
رئیس، م.، میرزا پور قهفرخی، م.، پیلهور، ا.ع.، ۱۳۹۴. شناسایی برخی انگل‌های خارجی ماهیان زینتی استان اصفهان. مجله علمی شیلات دوره ۲۲، شماره ۲، صص ۹۵-۸۷.

فیبروبلاست‌ها نقش اصلی را در سنتز کلاژن‌ها و ترمیم زخم دارند. تغییرات شدید هیدروشیمی آب مانند pH یا عوامل بیماری‌زای عفونی یا غیر عفونی منجر به ایجاد زخم در بدن ماهیان قرمز (*C. auratus*) می‌شوند و ادامه درمان هرچند باعث کنترل عوامل بیماری‌زا می‌شوند، ولی روند بهبود زخم‌ها ممکن است تحت تأثیر عوامل ثانویه موجود در آبها مانند قارچ‌ها یا انگل‌ها، بسیار طولانی شود و ترمیم زخم‌های بدن ماهیان زینتی را با اختلال مواجه کند. این تحقیق در مشاهدات ماکروسکوپی زخم‌ها نشان داد که با به‌کارگیری پماد تهیه شده از عصاره برگ زیتون، روند بهبود زخم که به صورت تجربی در ماهیان قرمز ایجاد شده بود، تسریع می‌گردد. این نتیجه با تحقیقات Mehraein و همکاران (۲۰۱۴)، رئیسی و همکاران (۱۳۹۸) و Xuan و همکاران (۲۰۱۴) مطابقت دارد. این محققین نشان دادند استفاده از عصاره برگ زیتون می‌تواند باعث التیام و بهبودی زخم‌های تجربی ایجادشده در موش‌های آزمایشگاهی شود. از سویی، Mansour و همکاران (۲۰۲۳) و Erdogan و همکاران (۲۰۱۸) نشان دادند که عصاره برگ زیتون به دلیل داشتن خواص آنتی اکسیدانی موجود در ترکیبات آن، در ترمیم زخم‌های دیابتی بسیار امیدوار کننده است. این تحقیق نشان داد عصاره برگ زیتون وقتی روی زخم‌های تجربی ایجادشده در ماهیان قرمز (*C. auratus*) در گروه تیمار به‌کار گرفته می‌شود، درصد بهبودی آن در مقایسه با گروه شاهد سریع‌تر است و این موضوع بیانگر آن است که عصاره برگ زیتون در کوتاه مدت و بلندمدت می‌تواند باعث بهبودی سریع و کامل‌تر زخم در ماهیان شود. با توجه به جدول ۱ و شکل ۲، در فاصله ۱۰-۵ روز پس از ایجاد زخم در ماهیان، روند بهبودی در ماهیان گروه تیمار که عصاره برگ گیاه زیتون روی زخم آنها استفاده شده بود، حدود ۳ برابر سریع‌تر در مقایسه با گروه شاهد بود ( $P < .05$ ) که با تحقیقات Koca و همکاران (۲۰۱۱)، Mehraein و همکاران (۲۰۱۴)، رئیسی و همکاران (۱۳۹۸) و Mansour و همکاران (۲۰۲۳) مطابقت دارد. از سویی، این روند بهبودی هرچند در فاصله مدت زمانی ۱۵-۱۰ روز، دو برابر و کمی آهسته‌تر شده بود ( $P > .05$ ) ولی هر چه زمان گذشت به‌ویژه در فاصله مدت زمان ۲۰-۱۵ روز، میانگین درصد التیام زخم سریع‌تر (۷ برابر) و در روز ۳۰ به ۱۶ برابر رسید که شاید مؤید نفوذ بیشتر سلول فیبروبلاستی و سنتز بیشتر کلاژن‌ها باشد که باز هم با تحقیقات Mansour و همکاران (۲۰۲۳)، Al-Shudiefat و همکاران (۲۰۲۳) و Casado-Diaz و همکاران (۲۰۲۲) و

- Benavente-Garcia, O., Castillo, J., Lorente, J., Ortuno, A. and Del Rio, J.A., 2000. Antioxidant activity of phenolics extracted from *Olea europaea* L. Leaves. *Food Chemistry*, 68:457-462. [https://doi.org/10.1016/S0308-8146\(99\)00221-6](https://doi.org/10.1016/S0308-8146(99)00221-6).
- Casado-Diaz, A., Moreno-Rojas, J.M., Verdú-Soriano, J., Lázaro-Martínez, J.L., Rodríguez-Mañas, L., Tunez, I., La Torre, M., Berenguer Pérez, M., Priego-Capote, F. and Pereira-Caro, G., 2022. Evaluation of antioxidant and wound-healing properties of EHO-85, a novel multifunctional amorphous hydrogel containing *Olea Europaea* leaf extract. *Pharmaceutics*, 14(2):349. DOI:10.3390/pharmaceutics14020349.
- Cushnie, T. and Lamb, A.J., 2005. Antimicrobial activity of flavonoids. *International Journal of Antimicrobial Agents*, 26(5):343-356. DOI:10.1016/j.ijantimicag.2005.09.002.
- Damak, N., Bouaziz, M., Ayadi, M., Sayadi, S. and Damak, M., 2008. Effect of the maturation process on the phenolic fractions, fatty acids, and antioxidant activity of the Chétoui olive fruit cultivar. *Journal of Agricultural and Food Chemistry*, 56(5), pp.1560-1566. DOI:10.1021/jf072273k.
- De la Puerta, R., Martinez-Dominguez, E. and Ruiz-Gutierrez, V., 2000. Effect of minor components of virgin olive oil on topical antiinflammatory assays. *Zeitschrift für Naturforschung C*, 55(9-10):814-819. DOI:10.1515/znc-2000-9-1023.
- Erdogan, I., Bayraktar, O., Uslu, M.E. and Tuncel, O., 2018. Wound healing effects of various fractions of olive leaf extract (OLE) on mouse fibroblasts. *Romanian Biotechnological Letters*, 23(6):14217-14228. <http://doi.org/10.26327/RBL2018.151>.
- رئیس، ع.، فرجانی کیش، ق.، صلاحی، پ.، ۱۳۹۸. مقایسه اثرات التیامی پماد عصاره برگ زیتون با پماد درماهیل بر زخم‌های پوستی در موش‌های صحرایی دیابتی، مجله دانشگاه علوم پزشکی مازندران، دوره ۲۹، شماره ۱۷۳، صص ۱۱-۲۱.
- صیدگر، م.، حافظیه، م.، نکویی فرد، ع.، ۱۳۹۴. مقایسه تأثیر تغذیه با پریان میگو *Phallocryptus spinosa* و آرتمیا (*Artemia urimiana*) بر مقدار کاروتینوئیدی پوست بدن ماهی (*Carassius auratus*). مجله علمی شیلات ایران، دوره ۲۴، شماره صص ۱۳-۲۴.
- Al-Khalaifah, H., Khalil, A.A., Amer, S.A., Shalaby, S.I., Badr, H.A., Farag, M.F., Altohamy, D.E. and Abdel Rahman, A.N., 2020. Effects of Dietary Doum Palm Fruit Powder on Growth, Antioxidant Capacity, Immune Response, and Disease Resistance of African Catfish, *Clarias gariepinus* (B.). *Animals*, 10, 1407:1-18. DOI:10.3390/ani10081407.
- Al-Shudiefat, A.A., R., Alturk, H., Al-Ameer, H.J., Zihlif, M. and Alenazy, M., 2023. Olive Leaf Extract of *Olea europea* Reduces Blood Glucose Level through Inhibition of AS160 in Diabetic Rats. *Applied Sciences*, 13, 5939:1-17. <http://doi.org/10.3390/app13105939>.
- Amer, S.A., Metwally, A.E. and Ahmed, S.A., 2018. The influence of dietary supplementation of cinnamaldehyde and thymol on the growth performance, immunity and antioxidant status of monosex Nile tilapia fingerlings (*Oreochromis niloticus*). *Egyptian Journal of Aquatic Research*, 44:251-256 <https://doi.org/10.1016/j.ejar.2018.07.004>.
- Amiot, M.J., 2014. Olive oil and health effects: From epidemiological studies to the molecular mechanisms of phenolic fraction. *Oilseeds and Fats, Crops and Lipids*, 21, (5):1-8. DOI:10.1051/ocl/2014029.

- Fazio, F., Saoca, C., Fortino, G., Piccione, G. and Zumbo, A., 2020b. Seasonal biochemical changes in two aquaculture species *Sparus aurata* Linnaeus, 1758 and *Dicentrarchus labrax* Linnaeus, 1758. *Iranian Journal of Fisheries Sciences*, 19, 1757–1769. DOI: 10.22092/ijfs.2019.119854.
- Filice, M., Cerra, M.C. and Imbrogno, S., 2020. The goldfish *Carassius auratus*: an emerging animal model for comparative cardiac research. *Journal of Comparative Physiology B*, 192:27–48. <http://doi.org/10.1007/s00360-021-01402-9>.
- Guardiola, F.A., Cuesta, A. and Esteban, M.Á., 2022. Mucosal immunology in fish. In *Cellular and Molecular Approaches in Fish Biology* (pp. 251-284). Academic Press. DOI:10.1016/B978-0-12-822273-7.00002-1
- Ghanbari, R., Anwar, F., Alkharfy, M.K., Gilani, A.H. and Saari, N., 2012a. Valuable nutrients and functional bioactives in different parts of olive (*Olea europaea* L.) a review. *International Journal of Molecular Sciences*, 13:3291-3340. DOI: 10.3390/ijms13033291.
- Kapinga, I.B., Limbu, S.M., Madalla, N.A., Kimaro, W.H., Mabiki, F.P. and Lamtane, H.A., 2018. Tamatamah, R.A. Dietary *Aspilia mossambicensis* and *Azadirachta indica* supplementation alter gonadal characteristics and histology of juvenile Nile tilapia (*Oreochromis niloticus*). *Aquaculture Research*, 50, 573–580. DOI: 10.1016/j.ijvsm.2018.03.003
- Kareem, Z.H., Abdelhadi, Y.M., Christianus, A., Karim, M. and Romano, N., 2016. Effects of some dietary crude plant extracts on the growth and gonadal maturity of Nile tilapia (*Oreochromis niloticus*) and their resistance to *Streptococcus agalactiae* infection. *Fish Physiology and Biochemistry*, 42, 757–769. DOI:10.1007/s10695-015-0173-3.
- Kottelat, M. and Freyhof, J., 2008. Handbook of European freshwater fishes. Publications Kottelat, Cornol and Freyhof, Berlin:646. DOI:10.1007/s10228-007-0012-3.
- Koca, U., Stuntar, I., Akkol, E.K., Yilmazer, D. and Alper, M., 2011. Wound repair potential of olea europaea L. leaf extracts revealed by in vivo experimental model and comparative evaluation of extracts' antioxidant activity. *Journal of Medicinal Food*, 14(1-2):140–146. DOI:10.1089/jmf.2010.0039.
- Liang, H., Maulu, S., Ji, K., Ge, X., Ren, M. and Mi, H., 2020. Functional characterization of facilitative glucose transporter 4 with a delay responding to plasma glucose level in blunt snout bream (*Megalobrama amblycephala*). *Frontier Physiology*, 11:2-12. <http://doi.org/10.3389/fphys.2020.582785>.
- Lee-Huang, S., Lin Huang, P., Zhang, D., Lee, J.W., Bao, J., Sun, Y., Chang, Y.T., Zhang, J. and Huang, P.L., 2007. Discovery of small-molecule HIV-1 fusion and integrase inhibitors oleuropein and hydroxytyrosol: Part II. Integrase inhibition. *Biochemical and Biophysical Research Communications*, 354:879–884.
- Li, J., Chen, J. and Kirsner, R., 2007. Pathophysiology of acute wound Healing. *Clinics in Dermatology*, 25(1):9–18. DOI: 10.1016/j.clindermatol.2006.09.007.
- Lorenzoni, M., Dolciemi, R., Ghatti, L., Pedicillo, G. and Carosi, A., 2010. Fishery biology of the goldfish *Carassius auratus* (Linnaeus, 1758) in lake Trasimeno (Umbria, Italy). *Knowledge and Management of Aquatic Ecosystems*, (396), p.01. DOI:10.1051/kmae/20010001.
- Mansour, H., Zeitoun, A. A., Abdrabou, H.S.A.A., El Enshasy, H., Dailin D.J., Zeitoun M.A.A. and El-Sohaimy, S.A., 2023. Antioxidant and anti-Diabetic properties of olive (*Olea europea*) leaf extracts: In



- vitro* and *in vivo* evaluation. *Antioxidants (MDPI)*, 12(6), 1275.
- Mehraein, F., Sarbishegi, M. and Aslani, A., 2014.** Evaluation of effect of oleuropein on skin wound healing in aged male balb/c mice. *Cell Journal*, 16(1): 25-30. <https://cite.seerx.ist.pdu.edu>.
- Owen, R.W., Haubner, R., Würtele, G.W., Hull, W.E., Spiegelhalder, B. and Bartsch, H., 2004.** Olives and olive oil in cancer prevention. *European Journal of Cancer Prevention*, 13:319–326. DOI:10.1097/01.cej.0000130221.19480.7e.
- Rahanandeh, M. and Rahanadeh, M., 2020.** Practical effect of calcium oxide and sodium chloride on the control and treatment of *Ichthyophthirius multifiliis* in Gold fish (*Carassius auratus*) farms. *Sustainable Aquaculture and Health Management Journal*, 6(1):44-53. <http://dx.doi.org/10.29252/ijaah.6.1.44>.
- Roberts, R.J., 2012.** Fish Pathology, Bailliere Tindall, London. England. 4<sup>th</sup> :63- 65.
- Shahkar, E., Yun, H., Kim, D.J., Kim, S.K., Lee, B.I. and Bai, S.C., 2015.** Effects of dietary vitamin C levels on tissue ascorbic acid concentration, hematology, non-specific immune response and gonad histology in broodstock Japanese eel. *Anguilla Japonica. Aquaculture*, 438, :115–121. DOI:10.1016/j.aquaculture.2015.01.001.
- Taghizadeh-Jahed, M., Jarolmasjed, S.H., Mohamadnejad, S., Rezaei, A. and Delazar, A., 2008.** Effects of Echinacea purpurea herbal extract versus Zinc oxide in rat skin wound healing model, histometric and histopathologic study. *Pharmaceutical Sciences*, 66(9):625-632. <https://www.researchgate.net/publication/284270190>.
- Tizkar, B., Soudagar, M., Bahmani, M., Hosseini, S.A., Chamani, M., Seidavi, A., Suhnel, S. and Ponce-Palafox, J.T., 2016.** Effects of dietary astaxanthin and  $\beta$ -carotene on gonadosomatic and hepatosomatic indices, gonad and liver composition in goldfish *Carassius auratus* (Linnaeus, 1758) broodstocks. *Latin American Journal of Aquatic Research*, 44, 363–370. DOI.org/10.1016/j.theriogenology.2015.06.01
- Uiuiu, P., Lațiu, C., Pașuc, T., Craioveanu, C., Ihuț, A., Sava, A., Rașducu, C., Șonea, C., Constantinescu, R., Cocan, D. and Mireșan, V., 2021.** Multi-approach assessment for stress evaluation in rainbow trout females, *Oncorhynchus mykiss* (Walbaum, 1792) from three different farms during the summer season. *Animals*, 11(6) :2-18. <https://doi.org/10.3390/ani11061810>.
- Wang, H.P., Gao, Z.X., Beres, B., Ottobre, J., Wallat, G. and Tiu, L., 2008.** Effects of estradiol-17 $\beta$  on survival, growth performance, sex reversal and gonadal structure of bluegill sunfish *Lepomis macrochirus*. *Aquaculture*, 285(1-4): 216-223. DOI:10.1016/j.aquaculture.2008.08.041.
- Xuan, Y.H., Huang, B.B., Tian, H.S., Chi, L.S., Duan, Y.M., Wang, X., Zhu, Z.X., Cai, W.H., Zhu, Y.T., Wei, T.M., Ye, H.B., Cong, W. T. and Jin, L.T., 2014.** High-glucose inhibits human fibroblast cell migration in wound healing via repression of bFGFregulating JNK phosphorylation. *PLOS One*, 9(9), 108182:3-14. DOI:10.1371/journal.pone.0108182.
- Zhou, L., Wang, Z.W., Yang, W. and Jian-Fang, G., 2018.** Crucian carp and gibel carp culture J.F. Gui, Q. Tang, Z. Li, J. Liu, S.S. De Silva (Eds.), *Aquaculture in China: Success stories and modern trends*, John Wiley and Sons Ltd, Oxford, UK: 149-157. DOI:10.1002/9781119120759.ch2\_4.

## The effect of hydroalcoholic extract of olive leaf on macroscopic experimental wounds caused in red fish (*Carassius auratus*, Linnaeus, 1758)

Rahanandeh M.<sup>1\*</sup>; Rahanandeh M.<sup>2</sup>; Tizkar B.<sup>1</sup>; Zoughi Shalmani A.<sup>1</sup>

\* Rahanandeh1340@gmail.com

1- Department of Aquatics and Fisheries Research, Guilan Agricultural and Natural Resources Research and Education Center, Agricultural Research Education and Extension Organization, Rasht, Iran

2- Genetics Group, Faculty of Biological Sciences, Islamic Azad University of Iran, North Tehran Branch, Tehran, Iran

### Abstract

The present research was conducted on red fish (*Carassius auratus*, Linnaeus, 1758) in “Gilan Agricultural and Natural Resources Research Center” during Feb 2023-July 2023. In order to prepare a 20% olive leaf extract ointment, 20 g of olive leaf extract was mixed with 100 g of Oserin emulsifier. A total of 30 goldfish weighing 30-25 g were placed in two aquaria of the control and treatment groups with a volume of 1x1x2, m<sup>3</sup> of water (25°C, pH=7/2) with proper aeration and nutritional conditions. After creating wounds on the skin of fish in the control group, no treatment was given, but in the treatment group, 20% olive leaf extract ointment was used on the wounds once per day and continued for 30 days. The healing process of the wounds was measured using calipers at interval days of 5, 10, 15, 20, 25 and 30. The results showed that within 5-10 days after using the extract ointment on fish wounds in the treatment group, the healing process was almost 3 times faster than that of the fish in the control group (p<0/05). After creating a wound in the interval of 15 to 20 days, the process of wound healing and recovery among the fish in treatment group was much faster and the average fish recovery in treatment group was 7 times higher than the wound healing in the control group (p<0/05). The results of this research showed that olive leaf extract has a good effect on the repair and healing of wounds on the external surface of the body of ornamental fish, like other vertebrates such as humans and mice.

**Keywords:** Extract, Olive leaf, Wound, Fish