



مقاله علمی - پژوهشی:

## بررسی آلودگی‌های انگلی خارجی و داخلی در ماهی زینتی سوروم (*Heros severus*)

هومن رحمتی هولاسو\*<sup>۱</sup>، امین مرندی<sup>۱</sup>

\*rahmatih@ut.ac.ir

۱- گروه بهداشت و بیماری‌های آبزیان، دانشکده دامپزشکی، دانشگاه تهران، تهران، ایران

تاریخ پذیرش: آبان ۱۴۰۳

تاریخ دریافت: شهریور ۱۴۰۳

### چکیده

ماهی سوروم (*Heros severus* Heckel, 1840) اساساً به عنوان یکی از گونه‌های زیبای رودخانه آمازون از خانواده Cichlidae شناخته می‌شود که پرورش و تکثیر آن در ایران بسیار رایج است. هدف از این مطالعه، بررسی آلودگی‌های انگلی خارجی و داخلی ماهی زینتی سوروم در مراکز عرضه ماهیان زینتی در کشور است. در تابستان ۱۴۰۳، اقدام به نمونه برداری تصادفی و جمع‌آوری مجموعاً ۱۰۰ عدد ماهی سوروم با طول ۷-۱۲ سانتی متر از ۱۰ مرکز ماهیان زینتی گردید. ماهی‌ها در کیسه‌های حمل ماهی با همان آب محل نمونه‌برداری به کلینیک ماهیان زینتی دانشکده دامپزشکی دانشگاه تهران ارجاع شدند. به منظور بررسی آلودگی انگلی، از اندام‌های مختلف خارجی (پوست، آبشش)، لام مرطوب تهیه شد، سپس با میکروسکوپ نوری بررسی شدند. سپس، ماهی‌ها آسان‌کشی و در شرایط استریل کالبدگشایی شدند. نتیجه کشت باکتریایی منفی بود. اندام‌های داخلی مانند دستگاه گوارش از نظر آلودگی انگلی بررسی شدند. در بررسی پوست و آبشش‌ها، آلودگی انگلی با ۳ جنس مختلف شامل *Trichodina*، *Ichthyophthirius multifiliis* و *Ancyrocephalus* مشاهده گردید. همچنین در بررسی میکروسکوپی روده، آلودگی با انگل تک یاخته‌ای *Hexamita* تخم و انگل نامتود *Capillaria* مشاهده شد. با توجه به پتانسیل بالقوه برخی از انگل‌های مذکور در ایجاد تلفات وسیع، تشخیص دقیق و به‌موقع آلودگی‌های مختلف ناشی از تک‌یاخته‌ها، منوژن‌ها و نامتودها در ماهیان زینتی از جمله سیکلیدها، می‌تواند از اهمیت به‌سزایی در جلوگیری از بروز بیماری و تلفات در این ماهیان برخوردار باشد.

**کلمات کلیدی:** *Cichlidae*، *Heros severus*، انگل، *Capillaria*، *Ancyrocephalus*

## مقدمه

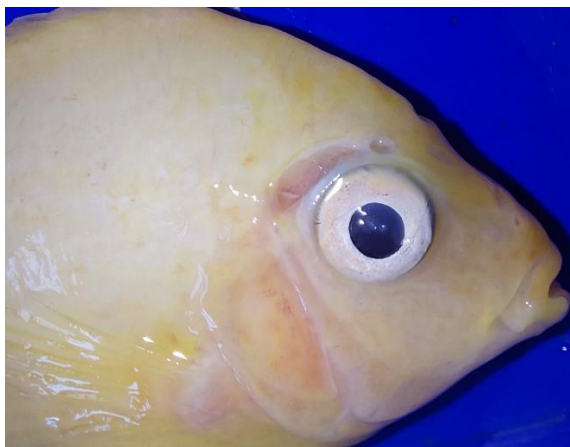ایران مورد مطالعه و بررسی قرار گرفته است. به‌علاوه، مطالعات صورت گرفته بر انگل‌های کرمی در ماهیان زینتی آب شیرین در ایران با محدودیت روبه‌رو بوده است. همواره بیماری‌های انگلی، یکی از عوامل تهدیدکننده اصلی برای سلامت ماهی و بهره‌وری در صنعت آبی‌پروری شناخته می‌شوند (Rahmati-Holasoo et al., 2022a; 2023b; 2024c). این بیماری‌ها، به‌وسیله طیف متنوعی از انگل‌ها از جمله تک‌یاخته‌ها، کرم‌ها، سخت پوستان و سایر انگل‌ها ایجاد می‌شوند (Noga, 2010). مطالعه حاضر، با هدف بررسی آلودگی‌های انگلی خارجی و داخلی در ماهی زینتی سوروم (*Heros severus*) صورت گرفت.

## مواد و روش‌ها

طی فصل تابستان سال ۱۴۰۳، به منظور بررسی آلودگی‌های انگلی خارجی و داخلی ماهی زینتی سوروم در مراکز تکثیر، پرورش و عرضه ماهیان زینتی شهر تهران، اقدام به نمونه‌برداری تصادفی از ماهیان گردید. بدین جهت، مجموعاً ۱۰۰ عدد ماهی سوروم با طول ۱۲-۷ سانتی‌متر از ۱۰ مرکز ماهیان زینتی (هر مرکز، ۱۰ عدد) در کیسه‌های حمل ماهی با همان آب محل نمونه‌برداری به کلینیک ماهیان زینتی دانشکده دامپزشکی دانشگاه تهران ارجاع شدند. کیسه‌های حاوی ماهی در آکواریوم‌های از قبل آماده شده، جهت هم‌دماسازی و اکسیژن‌دهی گذاشته شدند و هر یک از نمونه‌ها به صورت جداگانه با دقت مورد بررسی قرار گرفتند. سپس ارزیابی رفتار و علائم ظاهری به صورت ماکروسکوپی، از نظر وجود زخم، جراحی، آسیب بافتی و حضور انگل‌های خارجی (*Ichthyophthirius multifiliis*) و حضور انگل‌های سخت پوست (*Lernaea* و *Argulus*) در تمام سطح بدن به‌ویژه در جلوی باله پستی و زیر باله شکمی و سینه‌ای بدن صورت گرفت. به منظور بررسی آلودگی انگلی، از پوست و آبشش ماهیان، لام مرطوب تهیه و سپس در زیر میکروسکوپ نوری بررسی شدند. بعد از تهیه لام مرطوب، جهت مشاهده دقیق‌تر انگل‌های تک‌یاخته‌ای، از رنگ‌آمیزی گیمسا استفاده گردید. همچنین به منظور مشاهده بهتر انگل‌های منوزن و نماتود، به ترتیب از تثبیت‌کننده آمونیوم پیکرات و رنگ‌آمیزی با استوکارمین استفاده شد. سپس ماهی‌ها به منظور بررسی دقیق عفونت‌های باکتریایی و آلودگی با انگل‌های خارجی، آسان‌کشی و

آبی‌پروری امروزه به عنوان یک فناوری، به‌سرعت در حال توسعه در زمینه تولید مواد غذایی و در مقیاس جهانی شناخته می‌شود (Sadeghinezhad et al., 2015; Little et al., 2016). در طول سالیان اخیر، صنعت پرورش و تکثیر ماهیان و گیاهان آبی برای مصارف زینتی نیز مورد توجه قرار گرفته و به یکی از صنایع پرسود و برجسته مبدل گشته است به‌طوری‌که توانسته است توجه علاقه‌مندان زیادی را در سراسر جهان، به‌خود جلب نماید (Rahmati-Holasoo et al., 2010; FAO, 2014; Rahmati-Holasoo et al., 2023a; 2024a). ایران هم تجارت، تکثیر و پرورش ماهیان زینتی پیشرفت قابل توجهی داشته و با تبدیل شدن به یک صنعت اقتصادی و سودآور، با استقبال زیادی از سوی علاقه‌مندان روبه‌رو شده است (Rahmati-Holasoo et al., 2024b; 2024c). در حال حاضر، بالغ بر ۱۶۰ گونه از ماهیان زینتی آب شیرین در ایران پرورش داده شده و بخشی از آنها قابلیت تکثیر دارند.

ماهی سوروم (*Heros severus* Heckel, 1840) به عنوان یکی از انواع گونه‌های ایکتیوفون رودخانه آمازون شناخته می‌شود (de Sousa et al., 2021). این گونه ماهی به دلیل رنگ‌آمیزی زیبا، تکثیر نسبتاً آسان و سازگاری مناسب با شرایط آبی‌پروری، پتانسیل زیادی برای برجسته شدن در تجارت ماهیان زینتی دارد. محل طبیعی زندگی سوروم با پوشش گیاهی انبوه همراه است و این گونه غالباً از بی‌مهرگان کوچک و مواد گیاهی تغذیه می‌کند (Alishahi et al., 2014; Veras et al., 2016; Paixão et al., 2019; de Sousa et al., 2021). اگرچه، نیازهای غذایی دقیق برای این گونه، هنوز شناخته نشده است. سوروم یکی از محبوب‌ترین و پرطرفدارترین ماهیان زینتی آب شیرین خانواده Cichlidae است که با نام سابق سیکلید خط‌دار (Banded cichlid) نیز شناخته شده و پرورش و تکثیر آن به عنوان یک گونه مطلوب تجاری در سراسر دنیا ترویج یافته است. در گذشته، پرورش این گونه در ایران توسعه خوبی داشته به‌ویژه طی سالیان اخیر با رشد مناسبی همراه بوده است. تکثیر ماهی سیکلید سوروم در برخی از نواحی ایران (به‌ویژه نواحی گرمسیری) با موفقیت همراه بوده است. با وجود این، بخشی از سوروم‌ها در مقیاس تجاری، وارداتی هستند. بنا بر دانش نگارندگان، موارد کمی از بروز بیماری‌ها و تلفات در این گونه، در

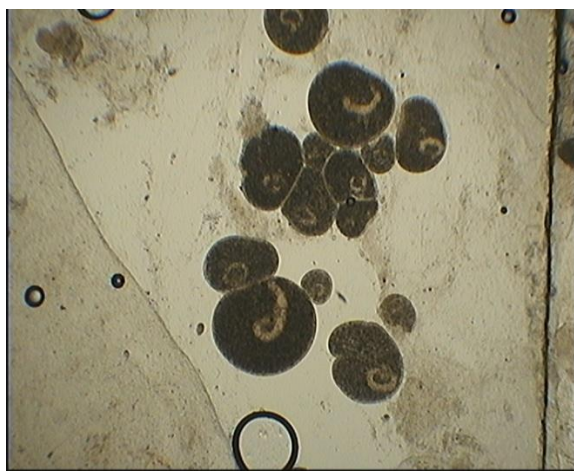


شکل ۲: سوراخ در سر ماهی سوروم مبتلا به انگل *Hexamita* در روده

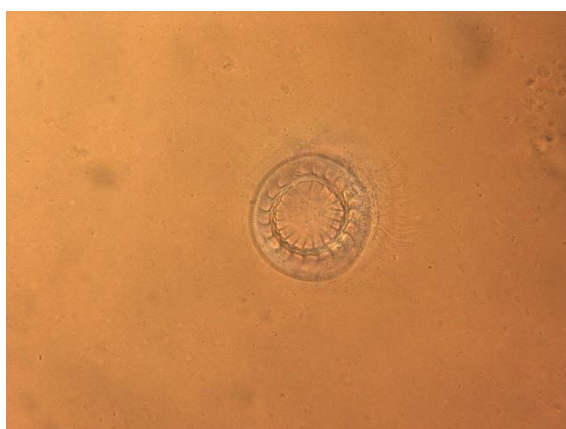کالبدگشایی شدند. کالبدگشایی ماهیان، تحت شرایط آسپتیک صورت گرفت. کشت باکتریایی در مدیای استاندارد نظیر بلاد آگار و مک کانکی صورت گرفت و پس از انکوباسیون مدیای استاندارد به مدت ۷۲ ساعت، رشد باکتری‌ها بررسی شد. مجرای گوارشی از بدن خارج‌سازی شد. مجرای گوارشی ماهیان با میکروسکوپ نوری و استریومیکروسکوپ مورد بررسی قرار گرفت. انگل‌های مجرای گوارشی، شمارش شده و در اتانول ۷۰٪ فیکس شده و به منظور بررسی، با گلیسرین پاکسازی شدند. تصویربرداری از انگل‌های مشاهده شده به کمک میکروسکوپ نوری نیکون مدل E600 مجهز به دوربین تاکسن مدل GT12 صورت گرفت.

## نتایج

در ماهیان سوروم بررسی شده با میکروسکوپ نوری و استریومیکروسکوپ، اثری از رشد هیچ گونه باکتریایی بر مدیاهای استاندارد مشاهده نشد. در بررسی‌های بالینی در برخی از ماهی‌ها لکه‌های سفید رنگ (شکل ۱) و سوراخ در سر (شکل ۲) مشاهده شد. اما متعاقب بررسی اندام‌های خارجی نظیر پوست و آبشش ماهی‌ها، ۳ جنس از عوامل بیماری‌زای انگلی *Trichodina* (شکل ۳)، *Ichthyophthirius multifiliis* (شکل ۴) و *Ancyrocephalus* (شکل ۵) مشاهده شدند به طوری که دو انگل *Trichodina* و *Ichthyophthirius multifiliis* از پوست و انگل *Ancyrocephalus* از آبشش جداسازی شدند.



شکل ۳: تصویر میکروسکوپی از انگل *Ichthyophthirius multifiliis* جدا شده از پوست ماهی سوروم



شکل ۴: انگل *Trichodina* جدا شده از ماهی سوروم



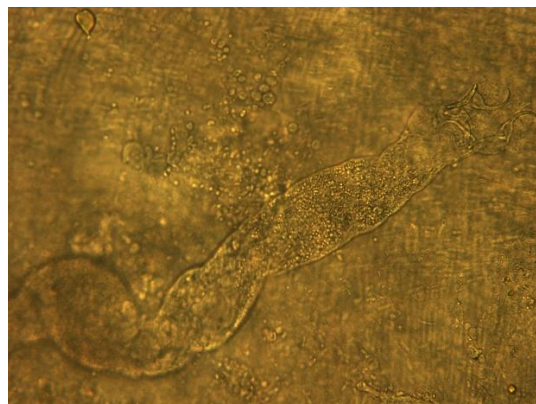
شکل ۱: لکه‌های سفید رنگ به علت حضور انگل *Ichthyophthirius multifiliis* روی پوست ماهی زینتی سوروم

تشخیص انگل *Hexamita*، بر اساس ویژگی‌های کلیدی نظیر اندازه، حضور ۸ تاژک (۳ جفت قدامی و ۱ جفت خلفی) و نمای گلابی شکل تا تخم‌مرغی شکل تخم‌های آن انجام شد (Noga, 2010). نماتودهای *Capillaria* ماده دارای تخم‌های بشکه‌ای شکل و نماتودهای نر دارای اسپیکول بودند که تعداد زیادی از تخم‌های رهاشده انگل، در روده ماهیان و با میکروسکوپ نوری مشاهده شد. تشخیص انگل‌های نماتود *Capillaria* بر اساس خصوصیات و ویژگی‌های مورفولوژیک نماتودها و نیز تخم‌های آنها صورت گرفت (Rahmati-Holasoo *et al.*, 2022b; Rahmati-Holasoo *et al.*, 2022c).

در مجموع بررسی‌های صورت گرفته، از ۱۰۰ عدد ماهی نمونه مورد بررسی، ۶۷ عدد (معادل ۶۷ درصد) دارای آلودگی انگلی و ۳۳ عدد (معادل ۳۳ درصد) نیز بدون آلودگی بودند. به علاوه، از مجموع ۶۷ ماهی مبتلا به عفونت انگلی، ۲۲ ماهی مبتلا به آلودگی همزمان به ۲ گونه انگل *Capillaria* و *Hexamita*، ۷ ماهی مبتلا به آلودگی همزمان به ۲ گونه انگل *Capillaria*، *Ichthyophthirius multifiliis* و ۳۸ ماهی مبتلا به حداقل یک گونه انگل بودند. همچنین بررسی‌های دقیق‌تر نشان داد که بیشترین فراوانی انگل‌های مشاهده شده، متعلق به جنس *Capillaria* (۵۰ درصد) و کمترین فراوانی متعلق به جنس *Trichodina* (۲ درصد) بود.

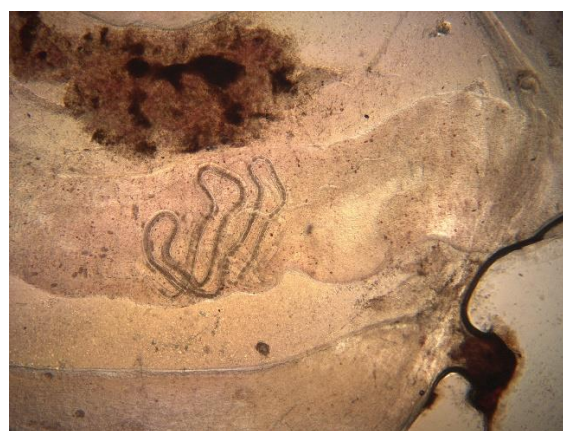## بحث

بررسی آلودگی به انگل‌های مختلف در ماهیان زینتی در کشورهای مختلفی در طول سال‌های گذشته انجام شده است. مطالعاتی که در کشورهای برزیل، ترکیه، سریلانکا کره و انجام شده است، نشان‌دهنده آلودگی ماهیان زینتی با گونه‌های مختلفی از انگل‌هاست (Kim *et al.*, 2002; Thilakaratne *et al.*, 2003; Koyuncu, 2009; Branches *et al.*, 2021). به طور کلی، یکی از شایع‌ترین مشکلات مرتبط با صنعت ماهیان زینتی، عفونت‌های ناشی از عوامل بیماری‌زای انگلی است (Roberts, 2011; Rahmati-Holasoo *et al.*, 2022a) و بروز اپیدمی‌های انگلی در جمعیت این ماهی‌ها، می‌تواند منجر به تلفات و خسارات اقتصادی گسترده‌ای شود (Rahmati-Holasoo *et al.*, 2022a). با توجه به اهمیت روزافزون توجه به سیستم‌های آبی‌پروری در خاورمیانه، بیماری‌های انگلی ماهیان



شکل ۵: انگل مونوژن جدا شده از آبشش ماهی سوروم

تشخیص تک یاخته *Trichodina* بر اساس ویژگی‌های کلیدی نظیر اندازه، حضور مژه (برای حرکت)، شکل گرد (هنگام مشاهده انگل از نمای پشتی) و وجود حلقه با دندان‌های قلاب‌مانند صورت گرفت. تشخیص انگل *Ichthyophthirius multifiliis* به کمک ویژگی‌هایی شامل تغییر اندازه انگل‌های پلئومورفیک و ماکرونوکلیوس C شکل انجام شد (Noga, 2010). همچنین تشخیص تفریقی انگل *Ancyrocephalus* از سایر جنس‌های منوژن، بر اساس اندازه و شکل هابتور صورت گرفت (Hussein *et al.*, 2019). علاوه بر این، در بررسی اندام‌های داخلی و مشخصاً مجاری گوارشی ماهیان، جنس‌های مختلفی شامل تک‌یاخته *Hexamita* (*Hexamita* sp.) و نماتود *Capillaria* (*Capillaria* sp.) (شکل ۶) و تخم‌های آن با میکروسکوپ نوری مشاهده شدند.



شکل ۶: انگل *Capillaria* جدا شده از روده ماهی سوروم

گونه ماهی جداسازی و مورد شناسایی قرار گرفت ( Muchlisin *et al.*, 2015). دسترسی به اطلاعات بیشتر در خصوص بیماری‌های انگلی در ماهیان زینتی، یک نکته کلیدی در موفقیت در پرورش ماهیان زینتی است (Hoshino *et al.*, 2018).

مطالعه حاضر، نشان داد که بخش عمده‌ای از انگل‌های جداسازی شده از ماهیان زینتی آب شیرین موجود در ایران، می‌توانند مرگ‌ومیر قابل توجهی را در بین ذخایر وحشی و پرورشی ایجاد کنند که ممکن است اهمیت ارزیابی عوامل بیماری‌زای انگلی را در گونه‌های مختلف ماهیان زینتی با ارزش ( *Severum cichlid*) افزایش دهد. بنابراین، تشخیص و درمان دقیق و به‌موقع آلودگی‌های مختلف ناشی از تک‌یاخته‌ها، منوزن‌ها، سستوها و نماتودها در ماهیان زینتی از جمله سیکلیدها، می‌تواند از اهمیت به‌سزایی در جلوگیری از بروز بیماری و تلفات در این ماهیان برخوردار باشد.

## منابع

- Alishahi, M., Karamifar, M., Mesbah, M. and Zarei, M., 2014.** Hemato-immunological responses of *Heros severus* fed diets supplemented with different levels of *Dunaliella salina*. *Fish Physiology and Biochemistry*, 40, 57-65. <https://doi.org/10.1007/s10695-013-9823-5>
- Branches, B., Muriel-Cunha, J. and Domingues, M.V., 2021.** Two new species of monogenoidean parasites (Platyhelminthes: Neodermata) of ornamental fish of Loricariidae (Siluriformes) from the Xingu River, Brazilian Amazon. *Zoologia (Curitiba)*, 38, e65471 P. <https://doi.org/10.3897/zoologia.38.e65471>
- de Sousa, J.A., Bazilio, D.B., da Costa, R.A., Brabo, M. F., Campelo, D.A., Nunes, Z.M. and Veras, G.C., 2021.** Protein requirement in the diet of *Heros severus* (Heckel, 1840): An Amazonian ornamental fish. *Journal of the World Aquaculture Society*, 52(2), 482-495. <https://doi.org/10.1111/jwas.12764>

در این ناحیه به‌ویژه در طول سال‌های اخیر توجه محققان را به‌خود جلب کرده است. با این حال، آگاهی از میکروارگانسیم‌های انگلی بیماری‌زا و مطالعات صورت گرفته بر انگل‌های ماهیان زینتی، در کشور ایران محدود است.

بررسی‌های صورت گرفته نشان می‌دهد که میزان مطالعات انجام شده بر انگل‌های خارجی ماهیان زینتی، بیش از مطالعات صورت گرفته بر انگل‌های داخلی ماهیان زینتی در ایران بوده است. با این حال، در مطالعه‌ای که در بررسی آلودگی‌های انگلی ماهیان آکواریوم آب شیرین استان تهران صورت گرفت، یک گونه منوزن (جنس *Dactylogyrus*)، یک گونه نماتود (جنس *Camallanus*)، شش گونه تک‌یاخته (جنس‌های *Ichthyophthirius Hexamita*، *Chilodonella*، *Microsporidia*، *Myxosporidia* و *Trichodina*) و یک گونه سخت‌پوست (جنس *Lernaea*) جداسازی شد، اما اثری از آلودگی‌های ناشی از *Capillaria* و *Ancyrocephalus* در ماهیان سوروم یافت نشد (Meshgi *et al.*, 2006).

ارزیابی و شناسایی جنس‌های رایج‌تر نظیر *Trichodina*، *Trichodina Ichthyophthirius Hexamita* و *Capillaria* در گذشته از گونه‌هایی مانند گلدفیش، گویی، گورامی، آنجل و دم‌شمشیری در ایران صورت گرفته است (Meshgi *et al.*, 2006; Rahmati-Holasoo *et al.*, 2022a). به رغم عدم شناسایی سایر جنس‌ها نظیر *Ancyrocephalus* در ماهیان زینتی ایران، موارد شناسایی شده این جنس‌ها در مطالعات صورت گرفته بر ماهیان زینتی در اقصی نقاط جهان به‌مراتب بیشتر از کشور ایران بوده است. برای مثال، در مطالعه‌ای که بر بررسی مورفولوژیک و مورفومتریک ۴ انگل منوزن از ماهیان رودخانه نیل در مصر صورت گرفت، انگل *Ancyrocephalus* از بافت آبشش ماهی *Mormyrus kannume* جداسازی شد (Hussein *et al.*, 2019). همچنین در مطالعه دیگری که بر عفونت انگلی گونه دیسکس قرمز (*Symphysodon discus*) در کشور اسلواکی صورت گرفت، آلودگی به انگل *Bothriocephalus acheilognathi* در این گونه از ماهیان زینتی گزارش گردید (Kořuthová *et al.*, 2015). به علاوه، در مطالعه‌ای که در زمینه بررسی یک عفونت انگلی در ماهی *Tor tambra* در ناحیه ناگان رایا کشور اندونزی صورت گرفت، انگل *Bothriocephalus acheilognathi* از مجرای گوارشی این

- FAO, 2014. The State of World Fisheries and Aquaculture. Rome: FAO.
- Hoshino, É.D.M., Hoshino, M.D.F.G. and Tavares-Dias, M., 2018. Parasites of ornamental fish commercialized in Macapá, Amapá State (Brazil). *Revista Brasileira de Parasitologia Veterinária*, 27(1), 74-79. <https://doi.org/10.1590/S1984-29612018002>
- Hussein, A.N.A., Ammar, K.N., Mansour, A. and Morsy, K., 2019. Morphological and Morphometric Characterization of Four Monogenean Parasites from Fishes of the River Nile, Qena Governorate, Egypt. *Egyptian Academic Journal of Biological Sciences, B. Zoology*, 11(1), 31-45. <https://doi.org/10.21608/eajbsz.2019.29077>
- Kim, J.H., Hayward, C.J., Joh, S.J. and Heo, G.J., 2002. Parasitic infections in live freshwater tropical fishes imported to Korea. *Diseases of Aquatic Organisms*, 52(2), 169-173. <https://doi.org/10.3354/dao052169>
- Košuthová, L., Šmiga, E., Oros, M., Barčák, D. and Košuth, P., 2015. The pathogenic Asian fish tapeworm, *Bothriocephalus acheilognathi* Yamaguti, 1934 (Cestoda) in the red discus (*Symphysodon discus*). *Helminthologia*, 52(3), 287-292.
- Koyuncu, C.E., 2009. Parasites of ornamental fish in Turkey. *Bulletin of the European Association of Fish Pathologists*, 29:25-27
- Little, D.C., Newton, R.W. and Beveridge, M.C.M., 2016. Aquaculture: a rapidly growing and significant source of sustainable food? Status, transitions and potential. *Proceedings of the Nutrition Society*, 75(3), 274-286. <https://doi.org/10.1017/S0029665116000665>
- Meshgi, B., Eslami, A. and Yazdani, H., 2006. Study on the parasitic infections of aquarium fishes around Tehran. *Journal of Veterinary Research*, 61(1):1-5.
- Muchlisin, Z.A., Fuadi, Z., Munazir, A.M., Fadli, N., Winaruddin, W., Defira, C.N. and Hendri, A., 2015. First report on Asian fish tapeworm (*Bothriocephalus acheilognathi*) infection of indigenous mahseer (*Tor tambra*) from Nagan Raya District, Aceh province, Indonesia. <https://doi.org/10.15547/bjvm.877>
- Noga, E.J., 2010. Fish disease: diagnosis and treatment. John Wiley & Sons.
- Paixão, D.J.D.M.R., Brabo, M.F., Soares, L.M.O., Campelo, D.A.V. and Veras, G.C., 2019. Optimal feeding frequency for *Heros severus* (Heckel, 1840), an Amazon ornamental fish. *Revista Brasileira de Zootecnia*, 48, e20170055. <https://doi.org/10.1590/rbz4820170055>
- Rahmati-holasoo, H., Hobbenaghi, R., Tukmechi, A., Seyrafi, R., Homayounimehr, A. and Ghavami, R., 2010. Lymphocystis in a flower horn fish. *Comparative Clinical Pathology*, 19, 433-435. <https://doi.org/10.1007/s00580-010-0993-6>
- Rahmati-Holasoo, H., Marandi, A., Ebrahimzadeh Mousavi, H. and Taheri Mirghaed, A. 2022a. Parasitic fauna of farmed freshwater ornamental fish in the northwest of Iran. *Aquaculture International*, 30(2), 633-652. <https://doi.org/10.1007/s10499-021-00832-0>
- Rahmati-Holasoo, H., Marandi, A., Mousavi, H.E. and Azizi, A., 2022b. Isolation and identification of *Capillaria* sp. in ornamental green terror (*Andinoacara rivulatus* Günther, 1860) farmed in Iran. *Bulletin of the European Association of Fish Pathologists*, 43(1), 12-20. <https://doi.org/10.48045/001c.39773>

- Rahmati-Holasoo, H., Marandi, A., Ebrahimzadeh Mousavi, H. and Azizi, A., 2022c.** Study of the cause of losses of green terror (*Andinoacara rivulatus*) in an ornamental fish farm in Nazarabad, Alborz Province. *Journal of Ornamental Aquatics*, 9(2), 7-13.
- Rahmati-Holasoo, H., Marandi, A., Shokrpoo, S., Goodarzi, T., Ziafati Kafi, Z., Ashrafi Tamai, I. and Ebrahimzadeh Mousavi, H., 2023a.** Clinico-histopathological and phylogenetic analysis of protozoan epibiont *Epistylis wuhanensis* associated with crustacean parasite *Lernaea cyprinacea* from ornamental fish in Iran. *Scientific Reports*, 13(1), 14065. <https://doi.org/10.1038/s41598-023-41368-y>
- Rahmati-Holasoo, H., Tavakkoli, S., Ebrahimzadeh Mousavi, H., Marandi, A. and Taheri Mirghaed, A., 2023b.** Parasitic fauna of farmed freshwater ornamental sutchi catfish (*Pangasiandon hypophthalmus*) and silver dollar (*Metynnys hypsauchen*) in Alborz province, Iran. *Veterinary Medicine and Science*, 9(4), 1627-1635. <https://doi.org/10.1002/vms3.11150>
- Rahmati-Holasoo, H., Marandi, A., Ebrahimzadeh Mousavi, H., Shokrpoo, S., Arabkhazaeli, F. and Ziafati Kafi, Z., 2024a.** Morphological, Histological, and Phylogenetic Characterization of *Myxobolus branchioepidermis* n. sp. (Myxosporidia: Myxobolidae) Infecting the Gills and Skin of the Oranda Goldfish (*Carassius auratus*). *Journal of Fish Diseases*, e14040. <https://doi.org/10.1111/jfd.14040>
- Rahmati-Holasoo, H., Marandi, A., Mousavi, H.E., Arabkhazaeli, F., Shokrpoo, S. and Ziafati Kafi, Z., 2024b.** Clinical, histopathological and phylogenetic analysis of *Myxobolus lentisturalis* (Myxozoa: Myxobolidae) infecting the musculature of farmed population of goldfish (*Carassius auratus*) in Iran: 2021–2022. *BMC Veterinary Research*, 20(1), 361. <https://doi.org/10.1186/s12917-024-04218-1>
- Rahmati-Holasoo, H., Niyayati, M., Fatemi, M., Mahdavi Abhari, F., Shokrpoo, S., Nassiri, A. and Marandi, A., 2024c.** Molecular identification, phylogenetic analysis and histopathological study of pathogenic free-living amoebae isolated from discus fish (*Symphysodon aequifasciatus*) in Iran: 2020–2022. *BMC Veterinary Research*, 20(1), 54. <https://doi.org/10.1186/s12917-024-03902-6>
- Roberts, H., 2011.** *Fundamentals of ornamental fish health*. John Wiley & Sons.
- Sadeghinezhad, J., Rahmati-Holasoo, H., Fayyaz, S. and Zargar, A., 2015.** Morphological study of the northern pike (*Esox lucius*) tongue. *Anatomical Science International*, 90, 235-239.
- Thilakarathne, I.D.S.I.P., Rajapaksha, G., Hewakopara, A., Rajapakse, R.P.V.J. and Faizal, A.C.M., 2003.** Parasitic infections in freshwater ornamental fish in Sri Lanka. *Diseases of Aquatic Organisms*, 54(2), 157-162. <https://doi.org/10.3354/dao054157>
- Veras, G.C., Paixão, D.J.D.M.R., Brabo, M.F., Soares, L.M.O. and Sales, A.D., 2016.** Influence of photoperiod on growth, uniformity, and survival of larvae of the Amazonian ornamental *Heros severus* (Heckel, 1840). *Revista Brasileira de Zootecnia*, 45(07), 422-426. <https://doi.org/10.1590/S1806-92902016000700010>

## Investigation of external and internal parasitic infestations in ornamental severum (*Heros severus*)

Rahmati-Holasoo H.<sup>1\*</sup>; Marandi A.<sup>1</sup>

\*rahmatih@ut.ac.ir

1- Department of Aquatic Animal Health, Faculty of Veterinary Medicine, University of Tehran, Tehran, Iran.

### Abstract

The severum (*Heros severus* Heckel, 1840) is basically known as one of the beautiful fish species of cichlidae of Amazon River, which is very common in our country for breeding and reproduction. The aim of this study was to investigate the external and internal parasitic infections of the ornamental severum in ornamental fish trade centers in the country. In the summer of 1403, a random sampling was carried out and a total of 100 severum fish with a length of 7 to 12 cm were collected from 10 ornamental fish centers. The fish were referred to the Ornamental Fish Clinic of the Faculty of Veterinary Medicine, University of Tehran in fish carrying bags with the same water as the sampling site. In order to investigate the parasitic infection, wet smears were prepared from external organs (such as skin and gills) and then examined under a light microscope. Then, the fish were euthanized and necropsied under sterile condition. The bacterial culture result was negative. internal organs were also investigated for parasitic infestations. In the examination of the skin and gills, parasitic infection with 3 different genera including *Trichodina*, *Ichthyophthirius multifiliis* and *Ancyrocephalus* were observed. Also, in the microscopic examination of the intestine, infection with the protozoan parasite *Hexamita*, eggs and parasites of the nematode *Capillaria*, were observed. Considering the potential of some of the mentioned parasites in causing extensive losses, accurate and timely diagnosis of various infections caused by protozoa, monogeneans, cestodes and nematodes in ornamental fish including cichlids can be of great importance in preventing the occurrence of diseases and losses in these fish.

**Keywords:** cichlid, Severum, Parasite, *Ancyrocephalus*, *Capillaria*