



مقاله علمی - ترویجی:

بررسی تاثیر تغذیه با پروبیوتیک و مسمومیت تجربی با داروی ناپروکسن بر آسیب‌شناسی بافتی در ماهی زبرا (*Danio rerio*)

علی ابراهیم^۱، نگار پناهی*^۱، رضا کاظم‌پور^۲، امیراقبال خواجه رحیمی^۳، نجمه هادیزاده^۳

*n.panahi@srbiau.ac.ir

- ۱- گروه علوم پایه دامپزشکی، واحد علوم و تحقیقات، دانشگاه آزاد اسلامی، تهران، ایران.
 ۲- گروه بهداشت و بیماری‌های آبزیان دامپزشکی، واحد علوم و تحقیقات، دانشگاه آزاد اسلامی، تهران، ایران.
 ۳- گروه زیست‌شناسی، واحد رودهن، دانشگاه آزاد اسلامی، رودهن، ایران.

تاریخ پذیرش: اردیبهشت ۱۴۰۲

تاریخ دریافت: بهمن ۱۴۰۱

چکیده

آلودگی آبها با غلظت‌های پایین آلاینده‌های محیطی چندین دهه است که مورد توجه جامعه علمی قرار گرفته و تبدیل به یک چالش بزرگ شده است که به این سؤال می‌پردازد که آیا غلظت‌های محیطی چنین ترکیباتی می‌توانند عملکرد فیزیولوژیک موجودات در اکوسیستم‌های آبی را مختل کنند یا خیر. در این راستا، مطالعه حاضر با هدف ارزیابی تاثیر تغذیه با پروبیوتیک *Lactobacillus roteri* و مواجهه طولانی مدت با داروی ناپروکسن بر تغییرات آسیب‌شناسی بافتی در ماهی زبرا انجام شد. در این بررسی، ماهی‌ها به مدت ۶۰ روز با رژیم غذایی پایه (TN, C) و پروبیوتیک (TP, TPN) (با غلظت $1/5 \times 10^8$ CFU/ml) تغذیه شدند و همزمان تحت مواجهه با ناپروکسن با غلظت $100 \mu\text{g/L}$ (TN, TPN) قرار گرفتند. نمونه‌برداری جهت بررسی مورفولوژی روده و تغییرات آسیب‌شناسی بافت‌های روده، کبد و کلیه در روزهای ۳۰ و ۶۰ آزمون انجام شد. نتایج نشان‌دهنده افزایش قابل توجه طول و قطر پرزها و تعداد سلول‌های جامی در روده در ماهیان تغذیه‌شده با پروبیوتیک بود. همچنین در نتیجه مواجهه با ناپروکسن، ضایعات آسیب‌شناسی از جمله فساد پرزها، واکنش‌ها، نکروز سلول، پرخونی در روده ماهیان گزارش شد. در کبد نیز عارضه‌های بافتی مشاهده شده شامل آتروفی، تغییر چربی، نکروز، رقیق شدن سینوزوئید، گرانول تیره، انسداد خونی، خونریزی و آب آوردگی، بود. در بافت کلیه نکروز توبولی، نکروز گلوامرولی، پرخونی، نفوذ سلول‌های آماسی، اتساع فضای بومن و نفروکلئینوز مشاهده شد. نکته قابل توجه آن بود که در هر سه بافت مورد مطالعه، میزان اثر تخریبی عارضه‌ها در ماهیان تغذیه‌شده با پروبیوتیک کاهش یافت. با توجه به نتایج به‌دست آمده در این مطالعه و افزایش مداوم مصرف و انتشار داروها در محیط‌های آبی، استفاده از مکمل پروبیوتیک *Lactobacillus roteri* در مراکز پرورش آبزیان که از آبهای آلوده استفاده می‌کنند، جهت بهبود سلامت ماهیان توصیه می‌شود. زیرا همان‌طوری که در این مطالعه مشاهده شد، قرار گرفتن طولانی مدت در معرض غلظت‌های ناچیز دارو نیز باعث ایجاد آسیب بافتی می‌گردد که متعاقب آن ضررهای اقتصادی چشمگیری ایجاد خواهد شد.

کلمات کلیدی: ناپروکسن، *Lactobacillus reuteri*، پروبیوتیک، ماهی زبرا

مقدمه

طی سال‌های گذشته آلودگی آبهای سطحی، تصفیه خانه‌های فاضلاب و آبهای زیرزمینی با سطوح قابل توجهی از داروهای انسانی و دامپزشکی، توجه بسیاری را به خود جلب کرده است و این ترکیبات دارویی جزو دسته آلاینده‌های نوظهور در نظر گرفته می‌شوند (Grabicová *et al.*, 2020). این در حالی است که روش‌های فعلی حذف آلاینده‌ها در حذف کامل داروها از محیط موثر نبوده (Aus der Beek *et al.*, 2016) و ویژگی‌های ترکیبات دارویی از جمله مقاومت در برابر تخریب متابولیک و چربی‌دوستی بالا که منجر به حداکثر رساندن جذب آنها به وسیله ارگانسیم‌های هدف می‌شود، باعث شده است که میزان قابل توجهی از این ترکیبات به عنوان آلاینده‌های زیست‌محیطی فعال و پایدار در نظر گرفته شوند (Brandão *et al.*, 2013) که حتی در غلظت‌های اندک نیز بر میزبان‌های غیرهدف به‌ویژه مهره‌داران که دارای گیرنده‌ها و آنزیم‌های مشابه با انسان هستند، دارای اثرات دارویی است (Brown *et al.*, 2014). یکی از این مهره‌داران در معرض خطر، ماهی‌ها هستند که با وجود تنوع زیادی در مورفولوژی، فیزیولوژی و رفتار، دارای مولکول‌های هدف مشترک برای داروها، با انسان بوده و مطالعات مختلفی وجود سطوح قابل توجه مواد دارویی را در آنها شناسایی کرده‌اند (Huerta *et al.*, 2018; Grabicová *et al.*, 2020). داروهای ضد التهاب غیر استروئیدی (NSAID) گروهی از داروها هستند که با مهار آنزیم‌های سیکلواکسیژناز (COX) باعث کاهش التهاب، درد و تب می‌شوند و به دلیل داشتن ویژگی‌هایی همچون اثربخشی بالا و هزینه نسبتاً کم، به صورت گسترده مورد استفاده قرار می‌گیرند (Whitfield-Cargile *et al.*, 2016) که به دنبال آن شاهد گزارش‌های متعدد از شناسایی این داروها در آبهای سطحی بوده‌ایم (Madikizela and Ncube, 2021). ناپروکسن از جمله داروهای رایج مورد استفاده از خانواده NSAID بوده که به دلیل جذب سریع و اثرگذاری طولانی‌مدت، از محبوبیت بسیاری برخوردار است (Wojcieszynska and Guzik, 2020). این در حالی است که تجزیه ناقص این دارو منجر به انتشار و شناسایی گسترده آن در آبهای زیرزمینی، سطحی و آشامیدنی گردیده است (Amos *et al.*, 2019). آلودگی آبها به این ترکیبات دارویی بر آبزیان غیرهدف بی تأثیر نبوده و براساس گزارش‌های موجود، مواجهه مزمن ماهیان با این دارو باعث ایجاد آسیب در بافت‌ها

شده است (Alavinejad *et al.*, 2022; Priyadarshinee *et al.*, 2023).

پروبیوتیک‌ها افزودنی‌های خوراک میکروبی زنده‌ای هستند که با ورود به دستگاه گوارش میزبان با بهبود فلور میکروبی روده منجر به افزایش نرخ بقا و عملکرد رشد (Alavinezhad *et al.*, 2020)، حذف رقابتی باکتری‌های مضر (Elahi *et al.*, 2020) و بهبود عملکرد ایمنی (Kazempour and Adeli *et al.*, 2022; Kazempoor, 2022) می‌گردند. یکی از رایج‌ترین گونه‌های پروبیوتیک مورد استفاده *Lactobacillus* هستند که شامل یک گروه از باکتری‌های گرم مثبت، غیر اسپورزا و بی‌هوازی اختیاری بوده و یکی از معروف‌ترین جنس‌های این گروه *Lactobacillus roteri* است (Martinez *et al.*, 2018). از دستگاه گوارش انسان و ماهیان جداسازی شده و اثرات مفید متعدد آن بر سلامت ماهیان گزارش شده است (Ahmad *et al.*, 2022; Li *et al.*, 2022).

امروزه استفاده از مدل‌های حیوانی سنتی نیازمند صرف زمان و هزینه زیادی است. از سوی دیگر، روش‌های درون آزمایشگاهی^۱ بر پایه سلول‌ها، دارای محدودیت‌هایی است و دیدگاه کاملی ارائه نمی‌دهد. بنابراین، در سال‌های اخیر استفاده از ماهی زبرا به عنوان یک مدل برای بررسی مسومیت‌ها پیشنهاد شده است (Scholz, 2013) به طوری که ماهی زبرا به دلیل داشتن ویژگی‌هایی همچون اندازه کوچک، سرعت لقاح بالا، شرایط نگهداری آسان، رشد سریع بیرونی و نوروفیزیولوژی مشابه با پستانداران، به عنوان یک مدل حیوانی ارزشمند در مطالعات مختلف، از جمله مطالعات سم شناسی، شناخته شده است (Scholz, 2013; Martinez *et al.*, 2018).

با توجه به مطالب مذکور و ضرورت شناسایی روش‌های مناسب برای کاهش اثرات ناشی از مواجهه با آلاینده‌های محیطی در آبزیان و از آنجایی که تغییرات آسیب‌شناسی یکی از رایج‌ترین روش‌های بررسی وضعیت فیزیولوژیک ماهی در نتیجه تغییرات بیولوژیک ناشی از قرار گرفتن در معرض آلاینده‌های انسانی است (de Farias *et al.*, 2020)، در این مطالعه به بررسی اثرات تغذیه با پروبیوتیک و مواجهه طولانی‌مدت با داروی ناپروکسن بر تغییرات آسیب‌شناسی بافتی ماهی زبرا پرداختیم.

¹ *In vitro*

مواد و روش‌ها

طراحی آزمون

این آزمون بر ۱۲۰ قطعه ماهی زبرا انجام شد. ماهیان مورد مطالعه از یک مرکز پرورش ماهیان زینتی واقع در منطقه شهریار، تهران، ایران، خریداری شدند. سپس جهت سازگاری با شرایط آزمایشگاه به مدت دو هفته در آکواریوم‌های شیشه‌ای دارای هواده نگهداری شدند. در طول دوره سازگاری، ماهیان با خوراک پایه (بیومار، فرانسه) دو مرتبه در روز و براساس ۲٪ وزن بدن تغذیه شدند و روزانه ۳۰٪ آب آکواریوم‌ها تعویض گردید. برای انجام آزمون ماهیان به طور تصادفی به چهار گروه با سه تکراری (۱۰ ماهی در هر تانک) تقسیم شدند و سپس به مدت ۶۰ روز با استفاده از دو رژیم غذایی تغذیه شدند و تحت مسمومیت با داروی ناپروکسن قرار گرفتند. گروه‌بندی به صورت گروه کنترل (C): تغذیه با جیره پایه؛ TP: تغذیه با جیره پروبیوتیک؛ TPN: تغذیه با جیره پروبیوتیک و مسمومیت با ناپروکسن؛ TN: تغذیه با جیره پایه و مسمومیت با ناپروکسن، بود. کل مدت زمان آزمون ۶۰ روز بود. در طول دوره آزمون شرایط فیزیکی شیمیایی آب شامل دمای آب، اکسیژن محلول و pH به ترتیب در محدوده 26 ± 1 درجه سانتی‌گراد، mg/L $6/9 \pm 0/5$ و $7 \pm 0/4$ حفظ شده و چرخه دوره نوری به صورت ۱۲ ساعت روشنایی: ۱۲ ساعت تاریکی تنظیم گردید.

تهیه باکتری

در این مطالعه باکتری *Lactobacillus roteri* سویه ATCC 23272 از مرکز ذخایر زیستی ایران تهیه گردید. سپس در محیط کشت MRS براث به مدت ۲۴ ساعت در ۳۷ درجه سانتی‌گراد به صورت هوازی کشت داده شد. محیط کشت براث در دور ۸۰۰۰ و دمای ۴ درجه سانتی‌گراد به مدت ۱۵ دقیقه سانتریفیوژ شد. سپس غلظت اولیه باکتری با استفاده از بافر فسفات سالین (pH=۷/۴) تا رسیدن به غلظت $0/5$ مک‌فارلند ($1/5 \times 10^8$ CFU/ml) رقیق شد. در نهایت سوسپانسیون‌های تهیه شده پس از اضافه کردن گلیسرول ۲۰ درصد تا زمان مصرف در دمای ۲۰- درجه سانتی‌گراد نگهداری شدند (Alavinejad et al., 2023).

آماده سازی رژیم غذایی و تغذیه

جهت تهیه جیره پروبیوتیک غلظت‌های تهیه شده از *Lactobacillus roteri* به جیره اضافه گردیده و سپس به مدت ۱۵ دقیقه در یخ (برای جذب باکتری‌ها) انکوبه شد. تهیه جیره پایه نیز با ترکیب خوراک تجاری با بافر فسفات سالین استریل (در حجم معادل سوسپانسیون باکتری) تهیه شد. تهیه خوراک به صورت روزانه انجام شد و خوراک دهی براساس ۲٪ وزن بدن ماهیان، دومرتبه روز در ساعات ۹ و ۱۶ صورت پذیرفت (Kazempour and Kazempour, 2022).

مسمومیت

محلول استوک ناپروکسن (شرکت داروسازی رازک، تهران، ایران) با استفاده از متانول تهیه گردید و ماهیان در گروه‌های TN، TPN به مدت ۶۰ تحت مواجهه با داروی ناپروکسن در غلظت $100 \mu g/L$ قرار گرفتند. در گروه‌های TP و C که مسمومیت دارویی نداشتند، از غلظت متانول معادل استفاده شد. حدود ۸۰٪ آب آکواریوم‌ها به صورت روزانه تعویض شده و غلظت‌های دارو و متانول مورد نظر، تجدید گردید (Xu et al., 2019).

بررسی‌های آسیب شناسی

در روزهای ۳۰ و ۶۰ آزمون سه ماهی از هر گروه به طور تصادفی جمع آوری شده و پس از ایجاد مرگ با ترحم، برشی در امتداد خط شکمی ایجاد گردید و نمونه‌ها در فرمالین ۱۰ درصد قرار گرفتند. جهت تکمیل مراحل تثبیت نمونه‌ها، پس از ۲۴ ساعت، فرمالین تعویض گردید و نمونه‌ها تا زمان تهیه اسلایدهای بافتی ذخیره شدند. جهت تهیه اسلایدهای بافتی، ابتدا ارگان‌های روده، کبد و کلیه نمونه‌های تثبیت شده جداسازی شد. مراحل آگیری، شفاف سازی، تهیه قالب در موم پارافین و تهیه برش با دستگاه میکروتوم انجام شده و در نهایت نمونه‌ها به وسیله رنگ آمیزی هماتوکسیلین-ئوزین رنگ آمیزی شدند. پس از تهیه اسلایدها، تغییرات آسیب‌شناسی با میکروسکوپ نوری مورد بررسی قرار گرفت (Alavinejad et al., 2023).

نتایج

مشاهدات مورفومتری بافت روده

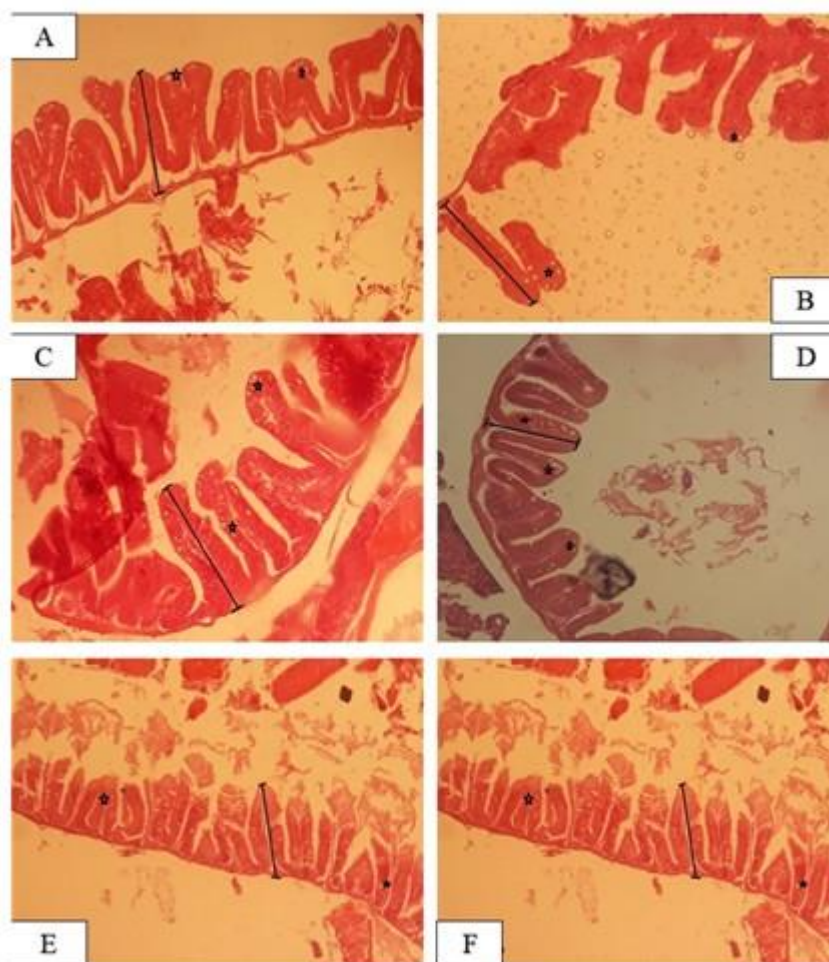
نتایج بررسی‌های مورفومتری برش‌های عرضی بافت روده در جدول ۱ و شکل ۱ نشان داده شده است. این نتایج تغییرات طول و قطر پرزها را در تیمارهای TP و TPN در مقایسه با

روز ۳۰ مشاهده شد. نتایج شمارش تعداد سلول‌های جامی بین تیمارهای مورد مطالعه اختلاف معنی‌داری نشان داد و بیشترین میزان در تیمار TPN در روز ۶۰ و کمترین در تیمار C در روز ۳۰ بود ($P < 0.05$).

گروه C نشان داد ($P < 0.05$). در روز ۶۰ تیمار TP دارای بیشترین طول پرزها و تیمار TPN دارای کمترین طول پرزها نسبت به تیمار کنترل بود. همچنین بیشترین و کمترین قطر پرزها به ترتیب در تیمارهای TP در روز ۶۰ و تیمار کنترل در

بر طول و قطر پرزها و تعداد سلول‌های جامی در روده ماهی زیر *Lactobacillus reuteri* جدول ۱: اثر تغذیه با پروبیوتیک

شاخص	روز آزمون			روز ۳۰			روز ۶۰		
	TPN	TP	C	TPN	TP	C	TPN	TP	C
طول پرز (میکرومتر)	۳۱/۰۴±۱۵۱/۹۲	۲۵/۸۱±۱۵۹/۶۶	۱۵/۰۲±۱۳۸/۴۹	۳۴/۰۶±۱۴۷/۶۹	۲۷/۵±۱۴۸/۰۶	۱۷/۳۳±۱۲۳/۵۳	۳۱/۰۴±۱۵۱/۹۲	۲۵/۸۱±۱۵۹/۶۶	۱۵/۰۲±۱۳۸/۴۹
قطر پرز (میکرومتر)	۵/۷±۳۱/۰۱	۴/۱۲±۳۲/۰۷	۶/۰۹±۲۷/۵۱	۶/۲±۲۹/۳۳	۷/۹±۲۹/۹۵	۴/۳±۲۶/۲۱	۵/۷±۳۱/۰۱	۴/۱۲±۳۲/۰۷	۶/۰۹±۲۷/۵۱
تعداد سلول‌های جامی شکل	۳/۷۴±۸/۴۸	۲±۶/۲۴	۳/۰۴±۵/۴۶	۲/۶۱±۷/۳۹	۴/۰۸±۴/۸۳	۱/۰۹±۲/۱۶	۳/۷۴±۸/۴۸	۲±۶/۲۴	۳/۰۴±۵/۴۶

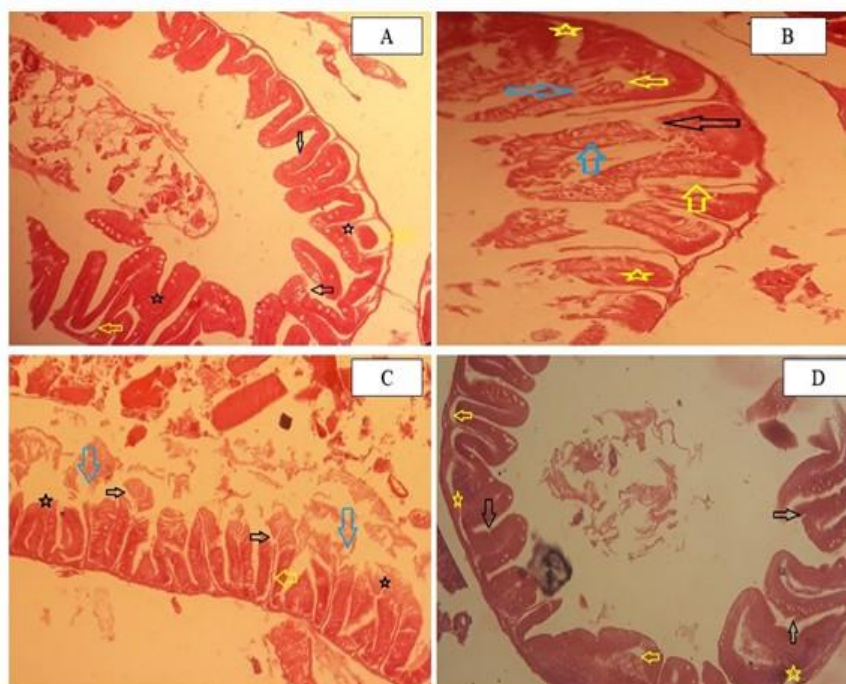


شکل ۱: برش عرضی بافت روده ماهی زبرا در تیمارهای مختلف (بزرگ نمایی ۴۰۰x). A: تیمار C روز ۳۰، B: تیمار C روز ۶۰، C: تیمار TP روز ۳۰، D: تیمار TP در روز ۶۰، E: تیمار TPN روز ۳۰، F: تیمار TPN در روز ۶۰ (طول پرز روده، ستاره: سلول‌های جامی شکل)

TPN بود که شامل فساد پرزها، واکوئله شدن، نکروز سلول، پرخونی بود. در روز ۶۰، میزان اثر تخریبی این عارضه‌ها در تیمار TPN کاهش یافت به طوری که تنها عارضه‌های فساد پرزها، پرخونی و چسبیدن پرزهای مسواکی در این تیمار مشاهده شد.

مشاهدات آسیب شناسی بافت روده

نتایج بررسی‌های آسیب شناسی بافت روده در شکل ۲ نشان داده شده است. این بررسی‌ها مشخص کرد در روزهای ۳۰ و ۶۰، ماهیان در گروه‌های کنترل و TP دارای بافت روده نرمال و سالم بودند. بیشترین عارضه‌های مشاهده شده در تیمارهای TN و



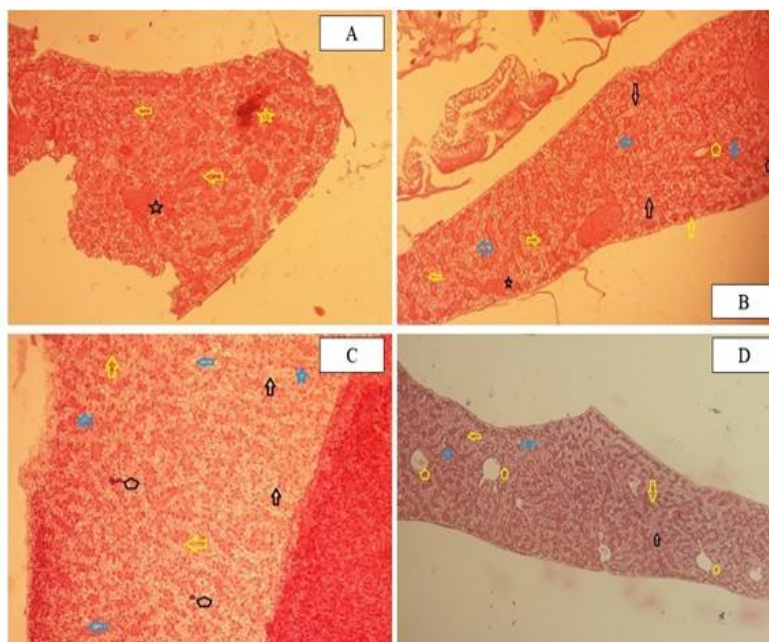
شکل ۲: آسیب شناسی بافت روده ماهی زبرا (بزرگنمایی ۴۰۰X). A: تیمار TN در روز ۳۰ (فلش سیاه: فساد پرزها، فلش زرد: واکوئله شدن، ستاره سیاه: چسبیدن پرزها)، B: تیمار TN روز ۶۰ (فلش سیاه: فساد پرزها، فلش زرد: واکوئله شدن، فلش آبی: نکروز، ستاره زرد: پرخونی)، C: تیمار TPN روز ۳۰ (فلش سیاه: فساد پرزها، فلش زرد: واکوئله شدن، فلش آبی: نکروز، ستاره سیاه: چسبیدن پرزها)، D: تیمار TPN روز ۶۰ (فلش سیاه: فساد پرزها، ستاره سیاه: چسبیدن پرزها، ستاره زرد: پرخونی)

مشاهدات آسیب شناسی بافت کبد

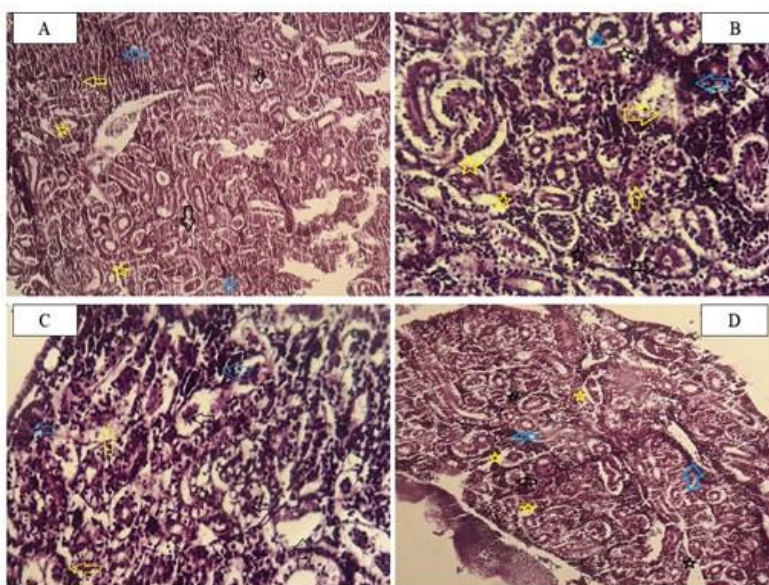
نتایج بررسی‌های آسیب شناسی بافت کبد در شکل ۳ نشان داده شده است. این بررسی‌ها مشخص کرد در روزهای ۳۰ و ۶۰، ماهیان در گروه‌های کنترل و TP دارای بافت کبد نرمال و سالم بودند. بیشترین آسیب بافتی در روز ۶۰ و در گروه TN مشاهده شد. عارضه‌های بافتی مشاهده شده شامل آتروفی، تغییر چربی، نکروز، رقیق شدن سینوزوئید، گرانول تیره، انسداد خونی، خونریزی و آب آوردگی بود که میزان این عارضه‌ها طی روزهای ۳۰-۶۰ در بافت افزایش یافت. اما در تیمار TPN میزان این عارضه‌ها (به‌ویژه در روز ۶۰) کاهش یافت به طوری که عارضه‌های خونریزی، انسداد خونی و گرانول تیره در این تیمار دیده نشد و میزان نکروز کاهش یافت.

مشاهدات آسیب شناسی بافت کلیه

نتایج بررسی‌های آسیب شناسی بافت کلیه در شکل ۴ نشان داده شده است. این بررسی‌ها مشخص کرد در روزهای ۳۰ و ۶۰، ماهیان در گروه‌های کنترل و TP دارای بافت کلیه نرمال و سالم بودند. بیشترین آسیب بافتی در روز ۶۰ و در گروه TN مشاهده شد. عارضه‌های بافتی مشاهده شده شامل نکروز توبولی، نکروز گلومرولی، پرخونی، نفوذ سلول‌های آماسی، اتساع فضای بومن و نفروکلئینوز بود. اما در تیمار TPN میزان آسیب کاهش یافت و عارضه‌هایی از جمله نکروز گلومرولی و پرخونی دیده شد.



شکل ۳: آسیب شناسی بافت کبد ماهی زبرا (بزرگنمایی ۴۰۰X). A: تیمار TN روز ۳۰ (فلش زرد: آتروفی، ستاره سیاه: انسداد خونی، ستاره زرد: خون ریزش)، B: تیمار TN روز ۶۰ (فلش سیاه: نکروز، فلش زرد: آتروفی، فلش آبی: چرب شدن، ستاره سیاه: انسداد خونی، ستاره آبی: رقیق شدن سینوزوئید، پنج ضلعی سیاه: گرانول تیره، پنج ضلعی زرد: آب آوردگی)، C: تیمار TPN روز ۳۰ (فلش سیاه: نکروز، فلش زرد: آتروفی، فلش آبی: چرب شدن، ستاره آبی: رقیق شدن سینوزوئید، پنج ضلعی سیاه: گرانول تیره)، D: تیمار TPN روز ۶۰ (فلش سیاه: نکروز، فلش زرد: آتروفی، فلش آبی: چرب شدن، ستاره آبی: رقیق شدن، پنج ضلعی زرد: آب آوردگی)



شکل ۴: آسیب شناسی بافت کلیه ت کبد ماهی زبرا (بزرگنمایی ۴۰۰X). A: تیمار TN روز ۳۰ (فلش سیاه: نکروز توبولی، فلش زرد: نکروز گلومرولی، فلش آبی: پرخونی، ستاره زرد: اتساع فضای بومن)، B: تیمار TN روز ۶۰ (فلش سیاه: نکروز توبولی، فلش زرد: نکروز گلومرولی، فلش آبی: پرخونی، ستاره سیاه: نفوذ سلول های آماسی، ستاره زرد: اتساع فضای بومن، ستاره آبی: نفروکلستینوز)، C: تیمار TPN روز ۳۰ (فلش سیاه: نکروز توبولی، فلش زرد: نکروز گلومرولی، فلش آبی: پرخونی، ستاره سیاه: نفوذ سلول های آماسی)، D: تیمار TPN روز ۶۰ (فلش سیاه: نکروز توبولی، فلش آبی: پرخونی، ستاره سیاه: نفوذ سلول های آماسی، ستاره زرد: اتساع فضای بومن)

بحث

یکی از رایج‌ترین و حساس‌ترین روش‌ها در بررسی اثرات مسمومیت در ماهیان بررسی‌های آسیب‌شناسی است (Dawood *et al.*, 2020). نتایج بررسی‌های انجام شده در این مطالعه نشان‌دهنده بروز آسیب بافتی در روده، کبد و کلیه ماهیان تحت مسمومیت طولانی مدت با ناپروکسن بود در حالی که براساس مشاهدات ما تغذیه ماهیان با پروبیوتیک *Lactobacillus roteri* منجر به بهبود ساختار روده و کاهش آسیب در بافت‌های مذکور گردید. در این رابطه مطالعات اندکی به بررسی اثرات آسیب‌شناسی مسمومیت با ناپروکسن در ماهی پرداخته‌اند که از جمله می‌توان به Alavinejad و همکاران (۲۰۲۲)، Wang و همکاران (۲۰۲۲) و Priyadarshinee و همکاران (۲۰۲۳) اشاره نمود.

در مطالعه حاضر، تغذیه با پروبیوتیک *Lactobacillus roteri* منجر به افزایش طول و ضخامت پرزها و تعداد سلول‌های جامی در روده ماهیان گردید که همسو با نتایج به‌دست آمده در مطالعات پیشین انجام شده بر اثرات تغذیه با پروبیوتیک بر بافت روده ماهیان است (Alavinezhad *et al.*, 2020; Elahi *et al.*, 2023). سلول‌های جامی با تولید مخاط از کم‌آبی بدن جلوگیری می‌کند، سطح مخاطی، دستگاه گوارش را روان کرده و از آن در برابر آسیب‌های فیزیکی و عوامل مضر محافظت می‌کند، زیرا مخاط نقش مهمی در مکانیسم دفاعی ایمنی ذاتی ایفاء می‌کند (McGuckin *et al.*, 2011). در نتیجه، افزایش سلول‌های جامی در ماهیان تغذیه شده با پروبیوتیک در مطالعه حاضر نشان‌دهنده عملکرد مثبت این رژیم غذایی بوده است و می‌تواند در افزایش مقاومت در برابر آسیب ناشی از مواجهه با آلاینده‌های محیطی موثر واقع شود. در این راستا، افزایش طول پرزهای روده را می‌توان به رشد پروبیوتیک‌ها و استفاده از قندهای موجود برای ساخت اسیدهای چرب کوتاه زنجیر نسبت داد، زیرا اسیدهای چرب کوتاه زنجیر به‌ویژه اسید بوتیریک، منبع اصلی انرژی سلول‌های اپیتلیوم روده هستند که می‌تواند نقش مهمی در افزایش طول پرزهای روده داشته باشد (Pelicano *et al.*, 2005).

در این مطالعه، ضایعات آسیب‌شناسی از جمله فساد پرزها، واکنش شدن، نکروز سلول، پرخونی در بافت روده ماهیان مشاهده شد که همسو با نتایج Hagiwara و همکاران (۲۰۰۴) و Watanabe و همکاران (۲۰۰۸) در سایر مهره‌داران تحت

مسمومیت با داروهای NSAID و Wang و همکاران (۲۰۲۲) در ماهیان تحت مسمومیت با ناپروکسن بود. در این رابطه با توجه به تاثیر داروهای NSAID بر افزایش نسبت ارگانوسم‌های گرم منفی به گرم مثبت در میکروبیوتای روده (Hagiwara *et al.*, 2008; Watanabe *et al.*, 2004) و تاثیر اثبات شده لیپوپولی ساکارید (LPS) باکتری‌ها بر پاسخ ایمنی ذاتی که باعث بروز انتروپاتی در میزبان می‌گردد (Hagiwara *et al.*, 2004)، نتایج آسیب‌شناسی به‌دست آمده در مطالعه حاضر را می‌توان به تغییر در میکروبیوتا روده ماهیان نسبت داد. این در حالی است که نقش مهم باکتری‌های گرم مثبت به عنوان باکتری‌های بومی روده در هموستاز این ارگان اثبات شده است و از دست دادن این باکتری‌ها خود می‌تواند نقش موثری در بروز ضایعات آسیب‌شناسی در روده ایفاء کند (Whitfield-Cargile *et al.*, 2016) که این مکانیسم با توجه به عملکرد قابل توجه تغذیه با پروبیوتیک بر بهبود فلور میکروبی روده تأیید کننده صحت نتایج به‌دست آمده در مطالعه حاضر مبنی بر کاهش آسیب بافت روده در ماهیان تغذیه شده با پروبیوتیک است (Merrifield *et al.*, 2015).

کبد ارگان اصلی دخیل در متابولیسم سموم در بدن است (Boran *et al.*, 2012) و به همین علت اثرات سمی مواد شیمیایی عمدتاً در کبد ظاهر می‌شوند (Yildirim *et al.*, 2006). در مطالعه حاضر نیز مسمومیت طولانی مدت با ناپروکسن منجر به بروز ضایعات آسیب‌شناسی از جمله آتروفی، تغییر چربی، نکروز، رقیق شدن سینوزوئید، گرانول تیره، انسداد خونی، خونریزی و آب آوردگی در بافت کبد ماهیان گردید که همسو با مشاهدات Priyadarshinee و همکاران (۲۰۲۳) در ماهیان تحت مسمومیت با ناپروکسن بود. همچنین مطالعات متعددی بروز ضایعات آسیب‌شناسی مشابهی را در بافت کبد ماهیان مسموم شده با ترکیبات شیمیایی گزارش کرده‌اند (Wolf and Wheeler, 2018) که نشان‌دهنده صحت نتایج به‌دست آمده در مطالعه حاضر است. از جمله این مطالعات می‌توان به مطالعات Mohebi Derakhsh و همکاران (۲۰۲۰) و Rangasamy و همکاران (۲۰۱۸) اشاره نمود که به ترتیب بروز ضایعات آسیب‌شناسی مشابهی را در بافت کبد ماهیان تحت مواجهه با دیکلوفناک و کتوفن گزارش کردند. در این رابطه تغییراتی از جمله رقیق شدن سینوزوئید و تغییرات چربی در بافت کبد را می‌توان به ترتیب ناشی از افزایش نیاز بافت به خون

منابع

- Adeli, M.M., Kazempoor, R. and Shirazi, N.H., 2022. Effect of Probiotic *Lactobacillus fermentum* on Growth Performance, Bioaccumulation and Antioxidant Defenses of Zebrafish (*Danio rerio*) Under Cadmium Toxicity. *Aquaculture Studies*, 23(4).
- Ahmad, W., Nasir, A., Sattar, F., Ashfaq, I., Chen, M.H., Hayat, A., Zhao, S., Khaliq, S., Ghauri, M.A. and Anwar, M.A., 2022. Production of bimodal molecular weight levan by a *Lactobacillus reuteri* isolate from fish gut. *Folia Microbiologica*, 67(1), pp. 21-31.
- Alavinezhad, S.S., Kazempoor, R., Kakoolaki, S. and Anvar, S.A., 2020. The effect of different concentrations of *Lactocaseibacillus casei* on the growth performance and intestinal morphology of zebrafish (*Danio rerio*). *Sustainable Aquaculture and Health Management Journal*, 6(2), pp. 60-70.
- Alavinejad, S.S., Kazempoor, R. and Khajehrahimi, A., 2022. Potential protective effect of *Oregano vulgare* on toxic effects of naproxen on brain of Koi fish (*Cyprinus carpio*). *Journal of Ornamental Aquatics*, 9(3), pp. 1-9.
- Alavinejad, S.S., Kakoolaki, S., Kazempoor, R., Anvar, S.A., Khajehrahimi, A.E. and Hemati, A., 2023. Effect of dietary supplementation of potential probiotic *Lactocaseibacillus casei* on immune-related gene expression, intestinal microbiota, and gut histology of zebrafish (*Danio rerio*) during *Aeromonas hydrophila* infection. *Iranian Journal of Fisheries Sciences*, 22(1), pp. 156-177.

در جهت سم زدایی (Mohebi Derakhsh *et al.*, 2020) و تجمع غیر طبیعی تری گلیسیرید و سایر چربی‌ها که ممکن است منجر به ایجاد واکوئل در سلول‌های کبدی شود و در نهایت با نکرور و آسیب بافتی همراه باشد (Kelly and Janz, 2009)، دانست. همان‌طوری‌که پیش از این نیز گفته شد، در مطالعه حاضر، میزان آسیب بافتی در نتیجه مسمومیت با ناپروکسن در گروه تغذیه شده با پروبیوتیک کاهش یافت که این نتیجه در مطالعات پیشین انجام شده بر اثرات تغذیه با پروبیوتیک و مسمومیت با ترکیبات شیمیایی بر کبد ماهی نیز مشاهده شده است (Hedayati *et al.*, 2020; Liu *et al.*, 2021). در این راستا، بهبود عملکرد کبد در نتیجه تغذیه با پروبیوتیک پیش از این گزارش شده است (Mollanourozi *et al.*, 2021; Loghmani *et al.*, 2022). با توجه به نقش مهم استرس اکسیداتیو در ایجاد اختلال در عملکرد هیپاتوسیت‌ها در کبد ماهیان تحت مسمومیت با باقی مانده‌های دارویی (Li *et al.*, 2010)، از جمله مکانیسم‌های محافظتی تغذیه با پروبیوتیک بر کاهش آسیب ناشی از مسمومیت‌ها می‌توان به بهبود عملکرد آنتی‌اکسیدانی در ماهیان اشاره نمود که تاکنون در مطالعات متعددی گزارش شده است (Hoseinifar *et al.*, 2020; Iorizzo *et al.*, 2022).

ارگان بعدی مورد بررسی کلیه بود که به دلیل پرفیوژن و دریافت خون بالا معمولاً اندام هدف انواع سموم است (Badgular *et al.*, 2016). در مطالعه حاضر، بروز ضایعات آسیب‌شناسی از جمله نکرور توبولی، نکرور گلومرولی، پرخونی، نفوذ سلول‌های آماسی، اتساع فضای بومن و نفروکلکسینوز در بافت کلیه ماهیان تحت مسمومیت با ناپروکسن گزارش شد که همسو با مطالعه Galus و همکاران (۲۰۱۳) بر اثرات مسمومیت با باقی مانده‌های دارویی بر بافت کلیه ماهی زبرا بود. از آنجایی‌که مسمومیت با باقی مانده‌های دارویی منجر به بروز استرس اکسیداتیو در ماهی می‌گردد (Li *et al.*, 2010). ایجاد ضایعات در بافت کلیه ماهیان را می‌توان به بروز استرس اکسیداتیو و تولید بیش از حد گونه‌های فعال اکسیژن (ROS) نسبت داد که قادر به القاء تغییرات آسیب‌شناسی در بافت کلیه است (Cao *et al.*, 2015; Mustafa *et al.*, 2015). از سوی دیگر، کاهش آسیب در بافت کلیه ماهیان گروه تغذیه شده با پروبیوتیک را می‌توان ناشی از بهبود عملکرد آنتی‌اکسیدانی در نتیجه تغذیه با پروبیوتیک‌ها در آبزیان دانست (Hoseinifar *et al.*, 2020; Iorizzo *et al.*, 2022).

- Amos Sibeko, P., Naicker, D., Mdluli, P.S. and Madikizela, L.M., 2019.** Naproxen, ibuprofen, and diclofenac residues in river water, sediments and *Eichhornia crassipes* of Mbokodweni river in South Africa: An initial screening. *Environmental Forensics*, 20(2), pp. 129-138.
- Aus der Beek, T., Weber, F.A., Bergmann, A., Hickmann, S., Ebert, I., Hein, A. and Küster, A., 2016.** Pharmaceuticals in the environment—Global occurrences and perspectives. *Environmental toxicology and chemistry*, 35(4), pp. 823-835.
- Badgujar, P.C., Chandratre, G.A., Pawar, N.N., Telang, A.G. and Kurade, N.P., 2016.** Fipronil induced oxidative stress involves alterations in SOD 1 and catalase gene expression in male mice liver: Protection by vitamins E and C. *Environmental toxicology*, 31(9), pp. 1147-1158.
- Boran, H., Capkin, E., Altinok, I. and Terzi, E., 2012.** Assessment of acute toxicity and histopathology of the fungicide captan in rainbow trout. *Experimental and Toxicologic Pathology*, 64(3), pp. 175-179.
- Brandão, F.P., Rodrigues, S., Castro, B.B., Gonçalves, F., Antunes, S.C. and Nunes, B., 2013.** Short-term effects of neuroactive pharmaceutical drugs on a fish species: biochemical and behavioural effects. *Aquatic Toxicology*, 144, pp. 218-229.
- Brown, A.R., Gunnarsson, L., Kristiansson, E. and Tyler, C.R., 2014.** Assessing variation in the potential susceptibility of fish to pharmaceuticals, considering evolutionary differences in their physiology and ecology. *Philosophical Transactions of the Royal Society B: Biological Sciences*, 369(1656), p.20130576.
- Cao, J., Chen, J., Xie, L., Wang, J., Feng, C. and Song, J., 2015.** Protective properties of sesamin against fluoride-induced oxidative stress and apoptosis in kidney of carp (*Cyprinus carpio*) via JNK signaling pathway. *Aquatic Toxicology*, 167, pp.180-190.
- Dawood, M.A., Metwally, A.E.S., Elkomy, A.H., Gewaily, M.S., Abdo, S.E., Abdel-Razek, M.A., Soliman, A.A., Amer, A.A., Abdel-Razik, N.I., Abdel-Latif, H.M. and Paray, B.A., 2020.** The impact of menthol essential oil against inflammation, immunosuppression, and histopathological alterations induced by chlorpyrifos in Nile tilapia. *Fish & Shellfish Immunology*, 102, pp. 316-325.
- de Farias, N.O., Oliveira, R., Moretti, P.N.S., e Pinto, J.M., Oliveira, A.C., Santos, V.L., Rocha, P.S., Andrade, T.S. and Grisolia, C.K., 2020.** Fluoxetine chronic exposure affects growth, behavior and tissue structure of zebrafish. *Comparative Biochemistry and Physiology Part C: Toxicology & Pharmacology*, 237, 108836 P.
- Elahi, S.S.M., Mirnejad, R., Kazempoor, R. and Sotoodehnejadnematlahi, F., 2020.** Study of the Histopathologic Effects of Probiotic *Lactobacillus acidophilus* in Exposure to *E. coli* O157: H7 in Zebrafish Intestine. *Iranian Red Crescent Medical Journal*, 22(4), 6 P.
- Galus, M., Kirischian, N., Higgins, S., Purdy, J., Chow, J., Rangaranjan, S., Li, H., Metcalfe, C. and Wilson, J.Y., 2013.** Chronic, low concentration exposure to pharmaceuticals impacts multiple organ systems in zebrafish. *Aquatic Toxicology*, 132, pp.200-211.

- Grabicová, K., Grabic, R., Fedorova, G., Kolářová, J., Turek, J., Brooks, B.W. and Randák, T., 2020. Psychoactive pharmaceuticals in aquatic systems: A comparative assessment of environmental monitoring approaches for water and fish. *Environmental Pollution*, 261, 114150 P.
- Hagiwara, M., Kataoka, K., Arimochi, H., Kuwahara, T. and Ohnishi, Y., 2004. Role of unbalanced growth of gram-negative bacteria in ileal ulcer formation in rats treated with a nonsteroidal anti-inflammatory drug. *The Journal of Medical Investigation*, 51(1, 2), pp.43-51.
- Hedayati, S.A., Sheikh Veisi, R., Hosseini Shekarabi, S.P., Shahbazi Naserabad, S., Bagheri, D. and Ghafarifarsani, H., 2021. Effect of dietary *Lactobacillus casei* on physiometabolic responses and liver histopathology in common carp (*Cyprinus carpio*) after exposure to iron oxide nanoparticles. *Biological Trace Element Research*, pp.1-9.
- Hoseinifar, S.H., Yousefi, S., Van Doan, H., Ashouri, G., Gioacchini, G., Maradonna, F. and Carnevali, O., 2020. Oxidative stress and antioxidant defense in fish: the implications of probiotic, prebiotic, and synbiotics. *Reviews in Fisheries Science & Aquaculture*, 29(2), pp.198-217.
- Huerta, B., Rodriguez-Mozaz, S., Lazorchak, J., Barcelo, D., Batt, A., Wathen, J. and Stahl, L., 2018. Presence of pharmaceuticals in fish collected from urban rivers in the US EPA 2008–2009 National Rivers and Streams Assessment. *Science of The Total Environment*, 634, pp.542-549.
- Iorizzo, M., Albanese, G., Letizia, F., Testa, B., Tremonte, P., Vergalito, F., Lombardi, S.J., Succi, M., Coppola, R. and Sorrentino, E., 2022. Probiotic potentiality from versatile *Lactiplantibacillus plantarum* strains as resource to enhance freshwater fish health. *Microorganisms*, 10(2), 463 P.
- Kazempour, A. and Kazempoor, R., 2022. The effect of *Lactocaseibacillus casei* on inflammatory cytokine (IL-8) gene expression induced by exposure to *Shigella sonnei* in Zebrafish (*Danio rerio*). *Arquivo Brasileiro de Medicina Veterinária e Zootecnia*, 74, pp. 211-218.
- Kelly, J.M. and Janz, D.M., 2009. Assessment of oxidative stress and histopathology in juvenile northern pike (*Esox lucius*) inhabiting lakes downstream of a uranium mill. *Aquatic Toxicology*, 92(4), pp. 240-249.
- Li, Z.H., Li, P., Rodina, M. and Randak, T., 2010. Effect of human pharmaceutical Carbamazepine on the quality parameters and oxidative stress in common carp (*Cyprinus carpio* L.) spermatozoa. *Chemosphere*, 80(5), pp. 530-534.
- Li, W., Huang, X., Lu, X., Jiang, B., Liu, C., Huang, Y. and Su, Y., 2022. Effects of dietary *Lactobacillus reuteri* on growth performance, nutrient retention, gut health and microbiota of the Nile tilapia (*Oreochromis niloticus*). *Aquaculture Reports*, 26, 101275 P.
- Liu, M., Tang, L., Hu, C., Huang, Z., Sun, B., Lam, J.C., Lam, P.K. and Chen, L., 2021. Antagonistic interaction between perfluorobutanesulfonate and probiotic on lipid and glucose metabolisms in the liver of zebrafish. *Aquatic Toxicology*, 237, 105897 P.

- Loghmani, H., Khalili Hadad, B., Kazempoor, R. and Sh, A.S., 2022.** Investigation of the effects of *Bifidobacterium bifidum* as a probiotic on liver function enzymes due to exposure to *E. coli* O157H7 in Koi fish (*Cyprinus rubrofasciatus*). *Journal of Survey in Fisheries Sciences*, pp.27-3.
- Madikizela, L.M. and Ncube, S., 2021.** Occurrence and ecotoxicological risk assessment of non-steroidal anti-inflammatory drugs in South African aquatic environment: What is known and the missing information?. *Chemosphere*, 280, 130688 P.
- Martinez, C.S., Feas, D.A., Siri, M., Igartúa, D.E., Chiaramoni, N.S., Alonso, S.D.V. and Prieto, M.J., 2018.** In vivo study of teratogenic and anticonvulsant effects of antiepileptics drugs in zebrafish embryo and larvae. *Neurotoxicology and Teratology*, 66, pp. 17-24.
- McGuckin, M.A., Lindén, S.K., Sutton, P. and Florin, T.H., 2011.** Mucin dynamics and enteric pathogens. *Nature Reviews Microbiology*, 9(4), pp.265-278.
- Merrifield, D.L. and Rodiles, A., 2015.** The fish microbiome and its interactions with mucosal tissues. In *Mucosal health in aquaculture* (pp. 273-295). Academic Press.
- Mohebi Derakhsh, P., Mashinchian Moradi, A., Sharifpour, I. and Jamili, S., 2020.** Toxic effects of diclofenac on gills, liver and kidney of *Cyprinus carpio* (Linnaeus, 1758). *Iranian Journal of Fisheries Sciences*, 19(2), pp.735-747.
- Mollanourozi, A., Khalili Hadad, B., Kazempoor, R. and Sh, A.S., 2021.** Probiotic supplements as an alternative medicine; investigation the Effect of *Lactobacillus casei* on liver function of Koi Fish (*Cyprinus rubrofasciatus* L.) in exposure to pathogen as an animal model. *Journal of Survey in Fisheries Sciences*, pp. 119-126.
- Mustafa, S.A., Karieb, S.S., Davies, S.J. and Jha, A.N., 2015.** Assessment of oxidative damage to DNA, transcriptional expression of key genes, lipid peroxidation and histopathological changes in carp *Cyprinus carpio* L. following exposure to chronic hypoxic and subsequent recovery in normoxic conditions. *Mutagenesis*, 30(1), pp. 107-116.
- Pelicano, E.R.L., Souza, P.A., Souza, H.B.A., Figueiredo, D.F., Boiago, M.M., Carvalho, S.R., Bordon, V.F., 2005.** Intestinal mucosa development in broiler chickens fed natural growth promoters. *Revista Brasileira de Ciencia Accola*, 7, 221-229.
- Priyadarshinee, S., Umamaheswari, S. and Ramesh, M., 2023.** Non-steroidal Anti-inflammatory Drug (NSAID) Naproxen-Induced Hepatotoxicity in a Freshwater Fish *Labeo rohita*. *Water, Air & Soil Pollution*, 234(1), 28 P.
- Rangasamy, B., Hemalatha, D., Shobana, C., Nataraj, B. and Ramesh, M., 2018.** Developmental toxicity and biological responses of zebrafish (*Danio rerio*) exposed to anti-inflammatory drug ketoprofen. *Chemosphere*, 213, pp. 423-433.
- Scholz, S., 2013.** Zebrafish embryos as an alternative model for screening of drug-induced organ toxicity. *Archives of Toxicology*, 87(5), pp.767-769.
- Wang, J., Kong, W., Sun, Q., Zheng, X., Wang, S. and Yan, Z., 2022.** Toxic effects of naproxen on the intestine of the goldfish, *Carassius auratus*. *Molecular & Cellular Toxicology*, pp. 1-13.
- Watanabe, T., Higuchi, K., Kobata, A., Nishio, H., Tanigawa, T., Shiba, M., Tominaga, K.,**

- Fujiwara, Y., Oshitani, N., Asahara, T. and Nomoto, K., 2008. Non-steroidal anti-inflammatory drug-induced small intestinal damage is Toll-like receptor 4 dependent. *Gut*, 57(2), pp.181-187.
- Whitfield-Cargile, C.M., Cohen, N.D., Chapkin, R.S., Weeks, B.R., Davidson, L.A., Goldsby, J.S., Hunt, C.L., Steinmeyer, S.H., Menon, R., Suchodolski, J.S. and Jayaraman, A., 2016. The microbiota-derived metabolite indole decreases mucosal inflammation and injury in a murine model of NSAID enteropathy. *Gut Microbes*, 7(3), pp. 246-261.
- Wojcieszynska, D. and Guzik, U., 2020. Naproxen in the environment: its occurrence, toxicity to nontarget organisms and biodegradation. *Applied microbiology and biotechnology*, 104(5), pp. 1849-1857.
- Wolf, J.C. and Wheeler, J.R., 2018. A critical review of histopathological findings associated with endocrine and non-endocrine hepatic toxicity in fish models. *Aquatic Toxicology*, 197, pp. 60-78.
- Xu, C., Niu, L., Guo, H., Sun, X., Chen, L., Tu, W., Dai, Q., Ye, J., Liu, W. and Liu, J., 2019. Long-term exposure to the non-steroidal anti-inflammatory drug (NSAID) naproxen causes thyroid disruption in zebrafish at environmentally relevant concentrations. *Science of the Total Environment*, 676, pp. 387-395.
- Yildirim, M.Z., Benli, A.Ç.K., Selvi, M., Özkul, A., Erkoç, F. and Koçak, O., 2006. Acute toxicity, behavioral changes, and histopathological effects of deltamethrin on tissues (gills, liver, brain, spleen, kidney, muscle, skin) of Nile tilapia (*Oreochromis niloticus* L.) fingerlings. *Environmental Toxicology: An International Journal*, 21(6), pp.614-620.

Investigating the effect of probiotic feeding and experimental poisoning with naproxen on the histopathology of zebrafish (*Danio rerio*)

Ebrahim A.¹; Panahi N.^{1*}; Kazempoor R.²; Khajehrahimi A.¹; hadizadeh N.³

*n.panahi@srbiau.ac.ir

1-Department of Veterinary Basic Sciences, Science and Research Branch, Islamic Azad University, Tehran, Iran

2-Department of Aquatic Health and Disease, Science and Research Branch, Islamic Azad University, Tehran, Iran

3- Department of Biology, Roudehen Branch, Islamic Azad University, Roudehen, Iran

Abstract

The pollution of waters with low concentrations of environmental pollutants has attracted the scientific community's attention for several decades. It has become a significant challenge that addresses whether ecological concentrations of such compounds can disrupt the physiological function of organisms in aquatic ecosystems. In this regard, the present study evaluated the effect of feeding with *Lactobacillus roteri* and long-term exposure to naproxen on histopathology changes in zebrafish. In this study, the fish were fed with essential diet (TN, C) and probiotic (TP, TPN) (with a concentration of 1.5×10^8 CFU/ml) for 60 days, and at the same time, they were exposed to naproxen with a concentration of 100 µg/L (TN, TPN). Sampling was done to check intestinal morphology and histopathological changes of intestinal, liver, and kidney tissues on the 30th and 60th days of the test. The results showed a significant increase in the length and width of the villi and the number of goblet cells in the intestine in fish fed with probiotics. Also, due to exposure to naproxen, histopathological lesions such as villus corruption, vacuolization, necrosis, and hyperemia were reported in fish intestines. In the liver, the observed tissue complications included atrophy, fatty change, necrosis, thinning of the sinusoid, dark granules, blood occlusion, bleeding, and edema. Tubular necrosis, glomerular necrosis, hyperemia, infiltration of edematous cells, expansion of Bowman's space, and nephrocalcinosis were observed in kidney tissue. The remarkable thing was that in all three studied tissues, the destructive effect of the complications was reduced in the fish fed with probiotics. According to the results obtained in this study and the continuous increase in the consumption and release of drugs in aquatic environments, using *Lactobacillus roteri* probiotic supplement in aquaculture farms that use polluted water is recommended to improve fish health. As observed in this study, long-term exposure to low drug concentrations also causes tissue damage, resulting in significant economic losses.

Keywords: Naproxen, *Lactobacillus roteri*, Probiotic, Zebrafish