



مقاله علمی - پژوهشی:

بررسی تاثیر تغذیه با مکمل اسانس اورگانو (*Oregano Vulgare*) بر بافت مغز تحت مسمومیت طولانی مدت با ناپروکسن در ماهی کوی (*Cyprinus Carpio*)

سیده شیوا علوی نژاد^۱، رضا کاظم پور^{۲*}، مهران مهدی پور^۳، امیر اقبال خواجه رحیمی^۴

*r.kazempoor@riau.ac.ir

- ۱- گروه بهداشت و بیماری‌های آبزیان، دانشکده دامپزشکی، دانشگاه تهران، تهران، ایران.
- ۲- گروه زیست شناسی، واحد رودهن، دانشگاه آزاد اسلامی، رودهن، ایران.
- ۳- گروه دامپزشکی، واحد گرمسار، دانشگاه آزاد اسلامی، گرمسار، ایران.
- ۴- گروه شیلات، واحد تهران شمال، دانشگاه آزاد اسلامی، تهران، ایران.

تاریخ پذیرش: دی ۱۴۰۰

تاریخ دریافت: مرداد ۱۴۰۰

چکیده

این مطالعه به منظور بررسی تاثیر تغذیه با مکمل اسانس اورگانو بر بافت مغز ماهیان کوی تحت مسمومیت طولانی مدت با داروی ناپروکسن انجام شد. برای این منظور ۱۳۵ ماهی کوی (میانگین وزنی 5 ± 1 گرم و میانگین طول 6 ± 1 سانتی متر) در سه گروه با سه تکرار، به مدت ۳۰ روز با دو رژیم غذایی جیره پایه و جیره حاوی اسانس اورگانو تغذیه شدند و سپس به مدت ۱۴ روز تحت مسمومیت طولانی مدت با داروی ناپروکسن قرار گرفتند. تیمارها شامل گروه کنترل (C): تغذیه با جیره پایه، گروه T1: تغذیه با جیره پایه و مسمومیت با ناپروکسن و گروه T2: تغذیه با جیره حاوی اسانس اورگانو و مسمومیت با ناپروکسن، بود. نمونه برداری از بافت مغز در پایان آزمون انجام شد و نمونه‌های بافت پس از تثبیت در محلول بوئن و تهیه اسلایدهای بافت شناسی مورد بررسی قرار گرفتند. نتایج نشان داد، بیشترین عارضه مشاهده شده در تیمار T1 شامل: گلیوز، واکوئله شدن، نکروز، التهاب و پرخونی بود و این عارضه‌ها در T2 با اثر تخریبی کمتری نسبت به T1 مشاهده گردید. این نتایج نشان‌دهنده تأثیر مثبت تغذیه با اسانس اورگانو در کاهش آسیب بافت مغز در نتیجه مسمومیت با ناپروکسن در ماهی کوی بود. با توجه به گسترش مصرف ناپروکسن و افزایش شناسایی باقی‌مانده این دارو در آبهای سطحی جهان، بررسی اثرات این آلاینده دارویی بر موجودات غیر هدف به‌ویژه ماهیان بسیار حائز اهمیت است و اهمیت شناسایی و معرفی استراتژی‌های کاربردی را در جهت کاهش عوارض سوء و ضررهای اقتصادی ناشی از مسمومیت با این آلاینده‌ها دو چندان می‌کند.

کلمات کلیدی: اسانس اورگانو، ناپروکسن، ماهی کوی، آسیب‌شناسی، مغز

مقدمه

شناسایی شده است (Benotti *et al.*, 2009) به گونه‌ای که بر اساس تحقیقات اتحادیه اروپا، غلظت ناپروکسن در تصفیه‌خانه‌های فاضلاب و آبهای سطحی ۵۰۰-۱۰ برابر از غلظت توصیه شده از آژانس دارویی اروپا بیشتر است (Grenni *et al.*, 2013).

گونه *Origanum vulgare* از اعضاء خانواده نعنائیان (Lamiaceae) است که به طور گسترده در بسیاری از کشورها به عنوان دارو استفاده می‌شود (Shayista *et al.*, 2013). طی دهه گذشته استفاده از اسانس‌ها و عصاره‌های گیاهی در آبی‌پروری به دلیل عملکردهای مفید آن از جمله بهبود عملکرد رشد، بهبود عملکرد سیستم ایمنی و افزایش ایمنی مخاطی گسترش چشمگیری داشته است (Kazempoor *et al.*, 2022). اسانس‌ها ترکیبات بسیار فراری هستند که عمدتاً از فنول‌ها، هیدروکربن‌ها، آلدئیدها، کتون‌ها، الکل‌ها، اترها و استرهای با منشاء فنولی و ترپنیک تشکیل شده‌اند (Alagawany *et al.*, 2020). مهم‌ترین و فراوان‌ترین ترکیبات شیمیایی در گونه اورگانو اسیدهای فنولیک و فلاونوئیدها بوده و اجزاء اصلی اسانس اورگانو مونوترپن‌های اکسیژن‌دار تیمول و کارواکرول است (El Gendy *et al.*, 2015; Gutierrez-Grijalva *et al.*, 2017). تا کنون مطالعات اثرات مثبت این گیاه بر عملکرد رشد، ساختار روده، فلور میکروبی، سیستم ایمنی و عملکرد آنتی‌اکسیدانی در ماهیان (Rafieepour *et al.*, 2019; Abdel-Latif *et al.*, 2020; Özel *et al.*, 2022) و اثرات ضد میکروبی، ضد ویروسی و ضد قارچی آن را در شرایط آزمایشگاهی (Böhme *et al.*, 2014; Alagawany *et al.*, 2020) گزارش کرده‌اند.

با وجود مطالعات گسترده بر اثرات مفید تغذیه ماهیان با اسانس‌های گیاهی، مطالعات بسیار کمی در مورد نقش محافظتی این اسانس‌ها در برابر عوارض ناشی از مسمومیت‌ها به‌ویژه مواجهه با باقی‌مانده‌های دارویی وجود دارد. اما با وجود گسترش آلودگی آبهای مورد استفاده در پرورش آبزیان با آلاینده‌های شیمیایی، شناسایی و معرفی ترکیبات طبیعی، در دسترس و با قیمت ارزان برای کاهش عوارض ناشی از مسمومیت در آبزیان لازم و ضروری است. بنابراین، در این مطالعه برای نخستین بار به بررسی تأثیر

شناسایی مکرر آلاینده‌های شیمیایی نوظهور (داروهای انسانی و دامپزشکی، آفت‌کش‌های جدید و محصولات مراقبت شخصی)، در اکوسیستم‌های آبی در سراسر جهان امروزه به یکی از تهدیدهای عمده سلامتی تبدیل شده و توجه بسیاری را به‌خود جلب کرده است (Grabicová *et al.*, 2020a). یکی از این آلاینده‌های شیمیایی باقیمانده‌های دارو و یا متابولیت‌های آنهاست که در غلظت‌های نسبتاً پایین در محیط آبی (به‌ویژه در کشورهای توسعه‌یافته)، شناسایی شده و اثرات نامطلوب این آلودگی‌ها بر ارگانسیم‌های غیرهدف گزارش شده است (Miller *et al.*, 2018). آبیان از جمله ارگانسیم‌های غیر هدف در معرض این آلودگی‌ها هستند زیرا بسیاری از داروها آبگریز هستند و از پتانسیل تجمع زیستی در موجودات آبی برخوردارند (Grabicová *et al.*, 2020a; Grabicová *et al.*, 2020b).

داروهای ضد التهاب غیر استروئیدی (NSAID) به دلیل اثربخشی بالا و هزینه نسبتاً کم از جمله داروهای بسیار رایج مورد استفاده می‌باشند (Whitfield-Cargile *et al.*, 2016). این مسئله منجر به مصرف زیاد این داروها گردیده و در سال‌های اخیر گزارش‌های متعددی از شناسایی داروهای NSAID در آبهای سطحی وجود داشته است (Madikizela and Ncube, 2021). ناپروکسن یکی از داروهای متعلق به خانواده NSAID است که با مهار ایزوفرم‌های سیکلواکسیژناز در سنتز پروستاگلین، پروستاگلاندین‌ها و ترومبوکسان نقش دارد. این دارو به علت جذب سریع و مدت اثر طولانی از زمان ورود به بازار در سال ۱۹۷۶، از محبوبیت بسیاری برخوردار شد (Wojcieszynska and Guzik, 2020). ناپروکسن در بدن به دو متابولیت اصلی دس متیل ناپروکسن و ناپروکسن گلوکوکورونید تبدیل شده (Addison *et al.*, 2000) و وارد فاضلاب می‌شود. از آنجایی که در تصفیه خانه‌های فاضلاب، ناپروکسن دچار معدنی‌سازی کامل نمی‌شود، همراه با خروجی تصفیه خانه به محیط زیست می‌رود (Marco-Urrea *et al.*, 2010; Wojcieszynska and Guzik, 2020). از سوی دیگر، به دلیل تجزیه ناقص، این دارو در آبهای زیرزمینی، سطحی و در آب آشامیدنی نیز

تجاری اسپری شدند و سپس در دسترس ماهیان قرار گرفت (El-Hawarry *et al.*, 2018). غذا دهی به ماهیان دو مرتبه در روز در ساعات ۹ و ۱۶، براساس ۵٪ وزن بدن انجام شده و دو ساعت پس از غذادهی اضافی از سطح آب جمع‌آوری گردید.

مواجهه با ناپروکسن

مسمومیت طولانی‌مدت با ناپروکسن بر اساس دستورالعمل OECD شماره ۲۰۴ انجام شد (OECD, 1984). از روز ۳۰ آزمون ماهیان در گروه‌های T2 و T3 به مدت ۱۴ روز، روزانه در معرض ۱۰۰ میلی گرم در لیتر پودر ناپروکسن (شرکت داروسازی رازک، تهران، ایران) قرار گرفتند. پودر ناپروکسن پس از حل شدن در ۱۰ میلی‌لیتر آب مقطر به آب تانک‌ها اضافه می‌شد. برای حفظ غلظت دارو در دوز مورد نظر، روزانه ۷۰٪ آب تانک‌ها با آب تازه جایگزین شده و غلظت داروی مورد نظر تجدید شد.

بررسی‌های آسیب‌شناسی

در انتهای آزمون، از هر تیمار سه ماهی به صورت کاملاً تصادفی صید شده و پس از ایجاد مرگ با ترحم، نمونه برداری از بافت مغز انجام شد، نمونه‌های اخذ شده بلافاصله برای تثبیت شدن در محلول بوئن قرار داده شد. جهت تهیه اسلایدهای بافت‌شناسی، نمونه‌های تثبیت شده در الکل اتیلیک با درجه‌های صعودی (۷۰-۱۰۰) آبگیری شد، در زایلن پاکسازی شد و در پارافین قرار گرفت. برش به ضخامت ۵ میکرومتر با استفاده از میکروتوم تهیه شد و پس از رنگ‌آمیزی با هماتوکسیلین و ائوزین، بررسی‌های میکروسکوپی انجام شد و هرگونه تغییر آسیب‌شناسی گزارش شد (Mohamed *et al.*, 2020).

نتایج

مشاهدات آسیب‌شناسی

نتایج بررسی آسیب‌شناسی بافت مغز ماهیان کوی در روز ۴۴ آزمون، در شکل ۱ نشان داده شده است. این نتایج مشخص کرد تیمارهای C و T1 دارای بافت مغز نرمال و سالم بودند.

تغذیه با اسانس اورگانو بر کاهش ضایعات آسیب‌شناسی بافت مغز در ماهیان کوی تحت مواجهه طولانی مدت با داروی ناپروکسن پرداختیم.

مواد و روش‌ها

طراحی آزمون

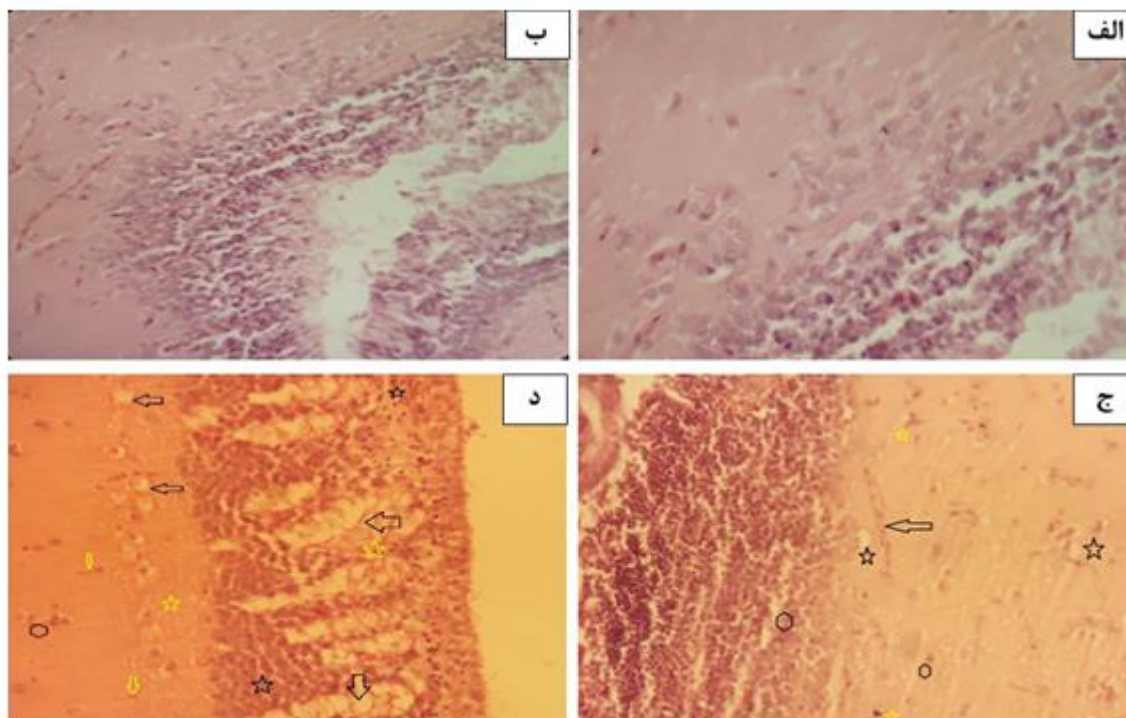
این آزمون با استفاده از ۱۸۰ ماهی کوی (*Cyprinus carpio*) با میانگین وزنی 5 ± 0.5 گرم و میانگین طول 5 ± 0.5 سانتی‌متر انجام شد. ماهیان خریداری شده پس از انتقال به محل انجام آزمایش به مدت دو هفته جهت سازگاری با شرایط محل آزمون نگهداری شدند. در طول دوره سازگاری ماهیان دو مرتبه در روز (براساس ۵٪ وزن بدن) با خوراک تجاری تغذیه شدند. پس از طی دوره سازگاری ماهیان به چهار تیمار با سه تکرار در ۱۲ تانک فایبرگلاس دارای هوادهی مداوم و حاوی ۱۵ لیتر آب (۱۵ ماهی/تانک) تقسیم شدند. تیمارها شامل تیمار کنترل (C): تغذیه با جیره پایه و عدم مواجهه با ناپروکسن، تیمار T1: تغذیه با جیره پایه و عدم مواجهه با ناپروکسن، تیمار T2: تغذیه با جیره پایه همراه با مکمل اسانس اورگانو و مواجهه با ناپروکسن و تیمار T3: تغذیه با جیره پایه و مواجهه با ناپروکسن. ماهی‌ها به مدت ۳۰ روز با دو رژیم غذایی جیره پایه و جیره حاوی اسانس اورگانو تغذیه شدند. در طول آزمون چرخه نوری به صورت ۱۲:۱۲ ساعت تاریکی: روشنایی تنظیم شد و برای حفظ کیفیت آب، روزانه ۳۰٪ آب آکواریوم‌ها سیفون شده و با آب جدید جایگزین شد. در پایان روز ۳۰ ماهیان در گروه‌های T2 و T3 به مدت ۱۴ روز تحت مسمومیت طولانی مدت با داروی ناپروکسن قرار گرفتند درحالی‌که تغییری در گروه‌های C و T1 ایجاد نشد.

آماده‌سازی رژیم غذایی

در این آزمون ماهیان با دو رژیم غذایی جیره پایه (خوراک تجاری بدون مکمل) و جیره حاوی اسانس اورگانو تغذیه شدند. برای تهیه جیره حاوی اسانس اورگانو، اسانس اورگانو (شرکت پارس ایمن دارو، تهران، ایران) با نسبت ۲ میلی‌لیتر در هر کیلوگرم خوراک، در هر بار غذادهی روی خوراک

عارضه‌ها در تیمارها T2 با اثر تخریبی کمتر نسبت به T3 گزارش شد.

بیشترین عارضه مشاهده شده در تیمارهای T2 و T3 شامل: گلیوز، واکوئله شدن، نکروز، التهاب، پرخونی بود که این



شکل ۱: تغییرات آسیب شناسی بافت مغز ماهیان کوی در روز ۴۴ آزمون (بزرگنمایی $400\times$) الف: تیمار C (بافت نرمال)، ب: تیمار T1 (بافت نرمال)، ج: تیمار T2 (ستاره سیاه: واکوئله شدن، ستاره زرد: گلیوز، فلش: التهاب، شش ضلعی: نکروز)، د: تیمار T3 (فلش: واکوئله شدن، فلش زرد: گلیوز، ستاره سیاه: پرخونی، ستاره زرد: نکروز، شش ضلعی: التهاب).

بحث و نتیجه گیری

آلاینده‌های نوظهور به‌ویژه باقی‌مانده‌های دارویی، امروزه به یک مشکل مهم زیست محیطی در اکوسیستم‌های آبی تبدیل شده‌اند، زیرا این داروها پس از استفاده به محیط بازمی‌گردند و اکوسیستم‌های آبی را آلوده می‌کنند و علاوه بر ایجاد آسیب بر سلامت آبزیان، در برخی موارد با توانایی تجمع زیستی در سراسر زنجیره غذایی منتقل شده و بدین ترتیب، منجر به ایجاد اثرات مضر برای محیط زیست و انسان می‌شوند (Gomes *et al.*, 2019). با وجود آنکه باقی‌مانده‌های دارویی در اکوسیستم‌های آبی با غلظت‌های بسیار کم وجود دارند، اما امروزه نگرانی‌های سم شناسی و اکوتوکسیکولوژیک قابل توجهی ایجاد کرده‌اند. یکی از این باقی‌مانده‌های دارویی

مربوط به خانواده NSAID است که اثرات جانبی و سمیت داروهای این خانواده بر آبزیان غیر هدف قبلاً گزارش شده است (Stancova *et al.*, 2017). در این مطالعه به بررسی تأثیر تغذیه با اسانس اورگانو بر آسیب بافت مغز ماهی کوی در معرض داروی ناپروکسن پرداخته شده است. مغز به دلیل پرفیوژن و دریافت خون زیاد به عنوان اندام هدف در انواع مسمومیت‌ها معرفی می‌شود (Badgajar *et al.*, 2015). بررسی آسیب‌شناسی مغز ماهیان کوی در مطالعه حاضر نشان داد که ناپروکسن باعث تغییرات ساختاری غیرطبیعی از جمله گلیوز، واکوئله شدن، نکروز، التهاب و پرخونی در بافت مغز می‌شود. در این راستا، تغییرات آسیب‌شناسی بافت مغز ماهی در معرض داروهای NSAID تا کنون در ادبیات موجود گزارش نشده است. اما در رابطه با

در ماهیان تغذیه شده با اسانس‌های گیاهی و در معرض مسمومیت دارویی تا کنون در ادبیات موجود گزارش نشده است و مطالعه حاضر نخستین گزارش در این رابطه است. با این وجود نقش محافظتی اسانس اورگانو در کاهش آسیب بافت مغز ممکن است به ماهیت آنتی‌اکسیدانی و توانایی‌های اسانس اورگانو در از بین بردن ROS تولیدی در طول استرس اکسیداتیو ناشی از مواجهه با ناپروکسن باشد. زیرا همان‌طوری که پیش از این گفته شد، مسمومیت با ناپروکسن باعث ایجاد استرس اکسیداتیو می‌شود (Stancova et al., 2015) درحالی‌که بر اساس مطالعات موجود، تغذیه با رژیم غذایی حاوی اسانس اورگانو باعث بهبود عملکرد آنتی‌اکسیدانی در ماهی می‌گردد (Shourbela et al., 2021). از سوی دیگر، Sedeeq و همکاران (۲۰۲۱) افزایش سطح اکسید نیتريت (NO) در نتیجه استفاده از داروی ایندومتاسین (از خانواده داروهای NSAID) را گزارش کردند. اهمیت این نکته آن است که تولید بیش از حد NO از سلول‌هایی مانند ماکروفاژهای فعال، با تشکیل ROS بیشتر می‌تواند باعث آسیب بافتی و اختلال در عملکرد اندام شود (Abdel-Salam et al., 2019). با این حال عصاره اورگانو اثر مہاری قابل‌توجهی بر تولید ROS و NO داشت که این تاثیر به ترکیبات فعال مونوترین‌ها و سسکی‌ترین‌های موجود در اورگانو نسبت داده شد (Leyva-López et al., 2016). این یافته‌ها می‌توانند هرکدام از علل کاهش آسیب بافت مغز ماهیان در نتیجه تغذیه با اسانس اورگانو در مطالعه حاضر باشند که بررسی آنها در مطالعات بعدی پیشنهاد می‌شود. علاوه‌براین، اتیولوژی آسیب‌شناسی مواجهه با ناپروکسن در مغز نیز نیاز به بررسی بیشتر دارد، اما مشاهدات ما نشان می‌دهد که چندین اختلال فیزیولوژیک (اسمیتیک، استرس اکسیداتیو، عروقی) ممکن است در آسیب‌شناسی نقش داشته باشند.

به طور کلی، با توجه به اثرات مضر مشهود باقی‌مانده‌های داروهای NSAID در موجودات غیر هدف، انتشار مداوم آنها در محیط زیست در نتیجه مصرف گسترده، خطرات سلامتی را برای جانوران آبرزی به‌همراه خواهد داشت. به منظور کاهش اثرات مضر این آلاینده‌های نوظهور بر سلامت موجودات ساکن اکوسیستم‌های آبی، شناسایی و معرفی راهکارهایی برای

سایر مهره‌داران، گسترش آسیب مغزی در موش‌های تحت درمان مزمن با ایبوپروفن در مطالعه Browne و همکاران (۲۰۰۶) گزارش شد.

در ادامه به ذکر مکانیسم‌های دخیل در ایجاد آسیب در بافت مغز در مطالعه حاضر می‌پردازیم. مغز به کاهش اکسیژن بسیار حساس است زیرا ۲۰٪ از کل اکسیژن بدن را متابولیزه می‌کند، در نتیجه دارای ظرفیت آنتی‌اکسیدانی محدودی بوده و در برابر تولید گونه‌های فعال اکسیژن (ROS) آسیب‌پذیرتر است (Ogaly et al., 2015; Sedeeq et al., 2021). علاوه بر استفاده از مقادیر زیاد اکسیژن، وجود میزان زیاد اسیدهای چرب غیراشباع چندگانه در غشاء عصبی، سیستم عصبی را در برابر استرس اکسیداتیو آسیب‌پذیر می‌کند (Islas-Flores et al., 2014). این در حالی است که ایجاد استرس اکسیداتیو در نتیجه استفاده از داروهای NSAID پیش از این بارها گزارش شده و بیان شده است که داروهای خانواده NSAID همگی با مکانیسمی مشابه بر فاکتورهای آنتی‌اکسیدانی تاثیر می‌گذارند (Stancova et al., 2021; Sedeeq et al., 2017). برای مثال، قرار گرفتن در معرض دوزهای تحت مزمن تحت کشنده ایبوپروفن و دیکلوفناک که متعلق به خانواده NSAID هستند، در مراحل اولیه زندگی لای ماهی^۱ (*Tinca tinca*) سبب مهار عملکرد آنزیم‌های آنتی‌اکسیدانی و القاء استرس اکسیداتیو گردید (Stancova et al., 2017). همچنین در مطالعه Stancova و همکاران (۲۰۱۵) مواجهه با ناپروکسن در ماهی زبرا^۲ بالغ (*Danio rerio*) منجر به ایجاد استرس اکسیداتیو گردید (Stancova et al., 2015). از سوی دیگر، فرم آزاد داروهای NSAID به‌سرعت از سد خونی-مغزی عبور می‌کنند و بر سیستم عصبی مرکزی اثر می‌گذارند که این مسئله به‌خودی‌خود موجب تشدید اثرات سوء مسمومیت با این داروها می‌گردد (Parepally et al., 2006; Mathias et al., 2018).

نکته جالب در نتایج حاضر، کاهش ضایعات آسیب‌شناسی مغز در ماهیان تغذیه شده با اسانس اورگانو در مواجهه با ناپروکسن بود. در این راستا تغییرات آسیب‌شناسی بافت مغز

¹ Tench

² Zebrafish

- Badgujar, P.C., Pawar, N.N., Chandratre, G.A., Telang, A.G. and Sharma, A.K., 2015.** Fipronil induced oxidative stress in kidney and brain of mice: protective effect of vitamin E and vitamin C. *Pesticide biochemistry and physiology*, 118, pp. 10-18.
- Benotti, M.J., Trenholm, R.A., Vanderford, B.J., Holady, J.C., Stanford, B.D. and Snyder, S.A., 2009.** Pharmaceuticals and endocrine disrupting compounds in US drinking water. *Environmental Science & Technology*, 43(3), pp. 597-603.
- Böhme, K., Barros-Velázquez, J., Calo-Mata, P. and Aubourg, S.P., 2014.** Antibacterial, antiviral and antifungal activity of essential oils: Mechanisms and applications. *Antimicrobial compounds*, pp. 51-81.
- Browne, K.D., Iwata, A., Putt, M.E. and Smith, D.H., 2006.** Chronic ibuprofen administration worsens cognitive outcome following traumatic brain injury in rats. *Experimental Neurology*, 201(2), pp. 301-307.
- El Gendy, A.N., Leonardi, M., Mugnaini, L., Bertelloni, F., Ebani, V.V., Nardoni, S., Mancianti, F., Hendawy, S., Omer, E. and Pistelli, L., 2015.** Chemical composition and antimicrobial activity of essential oil of wild and cultivated *Origanum syriacum* plants grown in Sinai, Egypt. *Industrial Crops and Products*, 67, pp. 201-207.

تجزیه این ترکیبات و کاهش عوارض آن در آبزیان ضروری است. در مطالعه حاضر، مواجهه با ناپروکسن در مقادیر اندک نیز باعث بروز ضایعات آسیب‌شناسی در مغز ماهیان کوی گردید درحالی‌که تغذیه با اسانس اورگانو باعث کاهش این ضایعات گردید. در نتیجه، با توجه به هزینه بالا و مشکلات استفاده از روش‌های تجزیه و حذف داروها، استفاده از مکمل‌های بهبود دهنده ایمنی در آبی‌پروری در مناطقی که از آبهای آلوده به این آلاینده‌ها استفاده می‌کنند، ضروری به نظر می‌رسد و اسانس اورگانو به عنوان یک کاندیدای مناسب برای استفاده در رژیم غذایی ماهیان توصیه می‌شود.

منابع

- Abdel-Latif, H.M., Abdel-Tawwab, M., Khafaga, A.F. and Dawood, M.A., 2020.** Dietary oregano essential oil improved the growth performance via enhancing the intestinal morphometry and hepato-renal functions of common carp (*Cyprinus carpio* L.) fingerlings. *Aquaculture*, 526, 735432 P.
- Abdel-Salam, O., Youness, E.R., Mohammed, N.A., Abd El-Moneim, O.M. and Shaffie, N., 2019.** Citicoline protects against tramadol-induced oxidative stress and organ damage. *Reactive Oxygen Species*, 7(20), pp.106-120.
- Addison, R.S., Parker-Scott, S.L., Hooper, W.D., Eadie, M.J. and Dickinson, R.G., 2000.** Effect of naproxen co-administration on valproate disposition. *Biopharmaceutics & Drug Disposition*, 21(6), pp.235-242.
- Alagawany, M., Farag, M.R., Salah, A.S. and Mahmoud, M.A., 2020.** The role of oregano herb and its derivatives as immunomodulators in fish. *Reviews in Aquaculture*, 12(4), pp. 2481-2492.

- El-Hawarry, W.N., Mohamed, R.A. and Ibrahim, S.A., 2018. Collaborating effects of rearing density and oregano oil supplementation on growth, behavioral and stress response of Nile tilapia (*Oreochromis niloticus*). *The Egyptian Journal of Aquatic Research*, 44(2), pp. 173-178.
- Gomes, T.B., Junior, S.F.S., Saint’Pierre, T.D., Correia, F.V., Hauser-Davis, R.A. and Saggiaro, E.M., 2019. Sublethal psychotropic pharmaceutical effects on the model organism *Danio rerio*: oxidative stress and metal dishomeostasis. *Ecotoxicology and Environmental Safety*, 171, pp.781-789.
- Grabicová, K., Grabic, R., Fedorova, G., Kolářová, J., Turek, J., Brooks, B.W. and Randák, T., 2020a. Psychoactive pharmaceuticals in aquatic systems: A comparative assessment of environmental monitoring approaches for water and fish. *Environmental Pollution*, 261, 114150 P.
- Grabicová, K., Grabic, R., Fedorova, G., Staňová, A.V., Bláha, M., Randák, T., Brooks, B.W. and Žlábek, V., 2020b. Water reuse and aquaculture: Pharmaceutical bioaccumulation by fish during tertiary treatment in a wastewater stabilization pond. *Environmental Pollution*, 267, 115593 P.
- Grenni, P., Patrolecco, L., Ademollo, N., Tolomei, A. and Caracciolo, A.B., 2013. Degradation of gemfibrozil and naproxen in a river water ecosystem. *Microchemical Journal*, 107, pp.158-164.
- Islas-Flores, H., Gómez-Oliván, L.M., Galar-Martínez, M., García-Medina, S., Neri-Cruz, N. and Dublán-García, O., 2014. Effect of ibuprofen exposure on blood, gill, liver, and brain on common carp (*Cyprinus carpio*) using oxidative stress biomarkers. *Environmental Science and Pollution Research*, 21(7), pp. 5157-5166.
- Kazempoor, R., Alavinezhad, S.S., Pargari, M.M., Shakeri, Y.S. and Haghighi, M.M., 2022. A Review on the Application of Phytogenics as Feed Additives for Aquatic Animals. *International Journal of Aquatic Research*, 2(2), pp. 46-78.
- Leyva-López, N., Nair, V., Bang, W.Y., Cisneros-Zevallos, L. and Heredia, J.B., 2016. Protective role of terpenes and polyphenols from three species of Oregano (*Lippia graveolens*, *Lippia palmeri* and *Hedeoma patens*) on the suppression of lipopolysaccharide-induced inflammation in RAW 264.7 macrophage cells. *Journal of Ethnopharmacology*, 187, pp. 302-312.
- Madikizela, L.M. and Ncube, S., 2021. Occurrence and ecotoxicological risk assessment of non-steroidal anti-inflammatory drugs in South African aquatic environment: What is known and the missing information? *Chemosphere*, 280, 130688 P.
- Marco-Urrea, E., Pérez-Trujillo, M., Blánquez, P., Vicent, T. and Caminal, G., 2010. Biodegradation of the analgesic naproxen by *Trametes versicolor* and identification of intermediates using HPLC-DAD-MS and NMR. *Bioresource Technology*, 101(7), pp. 2159-2166.
- Mathias, F.T., Fockink, D.H., Disner, G.R., Prodocimo, V., Ribas, J.L.C., Ramos, L.P., Cestari, M.M. and de Assis, H.C.S., 2018. Effects of low concentrations of ibuprofen on

- freshwater fish Rhamdia quelen. *Environmental Toxicology and Pharmacology*, 59, pp. 105-113.
- Miller, T.H., Bury, N.R., Owen, S.F., MacRae, J.I. and Barron, L.P., 2018.** A review of the pharmaceutical exposome in aquatic fauna. *Environmental Pollution*, 239, 129-146.
- Mohamed, A.A.R., Rahman, A.N.A., Mohammed, H.H., Ebraheim, L.L., Abo-ElMaaty, A.M., Ali, S.A. and Elhady, W.M., 2020.** Neurobehavioral, apoptotic, and DNA damaging effects of sub-chronic profenofos exposure on the brain tissue of *Cyprinus carpio* L.: Antagonistic role of Geranium essential oil. *Aquatic Toxicology*, 224, p.105493.
- OECD, 1984.** Test No. 204: Fish, Prolonged Toxicity Test: 14-Day Study, OECD Guidelines for the Testing of Chemicals, Section 2, OECD Publishing, Paris. <http://dx.doi.org/10.1787/9789264069985-en>.
- Ogaly, H.A., Khalaf, A.A., Ibrahim, M.A., Galal, M.K. and Abd-Elsalam, R.M., 2015.** Influence of green tea extract on oxidative damage and apoptosis induced by deltamethrin in rat brain. *Neurotoxicology and Teratology*, 50, pp. 23-31.
- Özel, O.T., Çakmak, E., Gürkan, S.E., Coskun, İ. and Türe, M., 2022.** Evaluation of oregano (*Origanum vulgare*) essential oil supplementation on growth performance, digestive enzymes, intestinal histomorphology and gut microbiota of Black Sea salmon, *Salmo labrax*. *Annals of Animal Science*, 22(2), pp. 763-772.
- Parepally, J.M.R., Mandula, H. and Smith, Q.R., 2006.** Brain uptake of nonsteroidal anti-inflammatory drugs: ibuprofen, flurbiprofen, and indomethacin. *Pharmaceutical Research*, 23(5), pp. 873-881.
- Rafiepour, A., Hajirezaee, S. and Rahimi, R., 2019.** Dietary oregano extract (*Origanum vulgare* L.) enhances the antioxidant defence in rainbow trout, *Oncorhynchus mykiss* against toxicity induced by organophosphorus pesticide, diazinon. *Toxin Reviews*, 39(4), pp. 397-407
- Sedeeq, B.I., Sarhat, E.R., Wadee, S.A., Sarhat, T.R. and Abass, K.S., 2021.** Effects of indomethacin Administration on Some Biochemical and brain histological Changes in Male Rats. *Indian Journal of Forensic Medicine & Toxicology*, 15(3), pp. 2127-2135.
- Shayista, C., Zahoor, A.K. and Phalestine, S., 2013.** Medicinal importance of genus *Origanum*: A review. *Journal of Pharmacognosy and Phytotherapy*, 5(10), pp. 170-177.
- Shourbela, R.M., El-Hawarry, W.N., Elfadadny, M.R. and Dawood, M.A., 2021.** Oregano essential oil enhanced the growth performance, immunity, and antioxidative status of Nile tilapia (*Oreochromis niloticus*) reared under intensive systems. *Aquaculture*, 542, 736868 P.
- Stancova, V., Plhalova, L., Tichy, F., Doubkova, V., Marsalek, P., Hostovsky, M. and Svobodova, Z., 2015.** Oxidative stress indices and histopathological effects of the nonsteroidal antiinflammatory drug naproxen in adult zebrafish (*Danio rerio*). *Neuro Endocrinology Letters*, 36(Suppl 1), pp. 73-78.
- Stancova, V., Plhalova, L., Blahova, J., Zivna, D., Bartoskova, M., Siroka, Z., Marsalek, P.**

- and Svobodova, Z., 2017. Effects of the pharmaceutical contaminant's ibuprofen, diclofenac, and carbamazepine alone, and in combination, on oxidative stress parameters in early life stages of tench (*Tinca tinca*). *Veterinární Medicína*, 62(2), pp. 90-97.
- Whitfield-Cargile, C.M., Cohen, N.D., Chapkin, R.S., Weeks, B.R., Davidson, L.A., Goldsby, J.S., Hunt, C.L., Steinmeyer, S.H., Menon, R., Suchodolski, J.S. and Jayaraman, A., 2016. The microbiota-derived metabolite indole decreases mucosal inflammation and injury in a murine model of NSAID enteropathy. *Gut Microbes*, 7(3), pp. 246-261.
- Wojcieszynska, D. and Guzik, U., 2020. Naproxen in the environment: its occurrence, toxicity to nontarget organisms and biodegradation. *Applied Microbiology and Biotechnology*, 104(5), pp. v1849-1857.

Potential protective effect of *Oregano vulgare* on toxic effects of naproxen on brain of Koi fish (*Cyprinus carpio*)

Alavinejad S.Sh.¹; Kazempoor R.^{2*}; Mehdipour M.³; Khajehrahimi A.⁴

*r.kazempoor@riau.ac.ir

1-Department of Aquatic Health and Diseases, Faculty of Veterinary Medicine, University of Tehran, Tehran, Iran.

2-Department of Biology, Roudehen Branch, Islamic Azad University, Roudehen, Iran.

3-Department of Veterinary, Garmsar Branch, Islamic Azad University, Garmsar, Iran.

⁴Department of Marine Science and Technology, Islamic Azad University, North Tehran Branch, North Tehran, Iran.

Abstract

This study was performed to evaluate the effect of feeding with *Oregano Vulgare* essential oil supplementation on the brain tissue of Koi fish under long-term exposure to naproxen. For this purpose, 135 Koi fish (Mean weight: 1.5 gr; Average length: 6±1 cm) were divided into three groups with three replications. These fish were fed with two diets including a basic diet (BD) and an essential oil diet (OED) for 30 days. They were then exposed to naproxen (NP) for 14 days. Treatments included a control group (C): BD feeding, T1 group: BD feeding and NP toxicity, and T2 group: OED feeding and NP toxicity. Brain tissue sampling was performed at the end of the experiment. Tissue samples were examined after fixation in Bowen's solution and preparation of histopathological slides. The most common complications in T1 treatment were gliosis, vacuolation, necrosis, inflammation, and hyperemia. These complications were observed in T2 with a less destructive effect than in T1. These results showed the positive effect of feeding with oregano essential oil in reducing tissue damage exposed to NP toxicity in Koi fish. Due to the widespread use of NP and the persistence of this drug in the surface waters of the world, it is important to investigate the effects of this drug contaminant on non-target organisms. Therefore, it is necessary to identify and introduce practical strategies to reduce the adverse effects and economic losses of toxicities with these pollutants.

Keywords: Oregano essential oil, Naproxen, Koi fish, Histopathology, Brain