

مقاله علمی - پژوهشی:

مطالعه علت تلفات ماهیان گرین ترور (*Andinoacara rivulatus*) در یک مرکز تکثیر و پرورش ماهیان زینتی در شهرستان نظرآباد استان البرزهومن رحمتی هولاسو^۱، امین مرندی^{۱*}، حسینعلی ابراهیم زاده موسوی^۱، امیرپارسا عزیزی^۲

*amin.marandi@ut.ac.ir

۱- گروه بهداشت و بیماری های آبزیان، دانشکده دامپزشکی دانشگاه تهران، تهران، ایران

۲- دانشکده دامپزشکی دانشگاه تهران، تهران، ایران

تاریخ پذیرش: بهمن ۱۴۰۰

تاریخ دریافت: شهریور ۱۴۰۰

چکیده

ماهی گرین ترور (*Andinoacara rivulatus*) یکی از محبوب ترین ماهیان زینتی آب شیرین خانواده سیکلیده بوده که پرورش و تکثیر آن در کشور ما بسیار رایج است. هدف از این مطالعه، بررسی علت تلفات ماهیان گرین ترور در یک مرکز پرورش ماهیان زینتی می باشد. در تابستان ۱۴۰۰، به دنبال تلفات مداوم ماهیان گرین ترور بالغ در یک مرکز تکثیر و پرورش ماهیان زینتی در شهرستان نظرآباد استان البرز با علائم مدفوع سفید نمایان از مخرج ماهی ها، اقدام به نمونه برداری از ماهیان گردید. ماهی ها در کیسه های حمل ماهی با همان آب محل نمونه برداری به کلینیک ماهیان زینتی دانشکده دامپزشکی دانشگاه تهران ارجاع شدند. در بررسی های ماکروسکوپی، لاغری و رنگ پریدگی ماهیان مشهود بود. به منظور بررسی آلودگی انگلی از پوست و آبشش ماهیان، لام مرطوب تهیه و سپس در زیر میکروسکوپ نوری بررسی شدند. سپس، ماهی ها آسان کشتی و کالبد گشایی شدند. نتیجه کشت باکتریایی منفی بود. اندام های داخلی نظیر روده ها از نظر آلودگی های انگلی بررسی شدند. در بررسی پوست و آبشش ها، آلودگی انگلی مشاهده نگردید. در بررسی میکروسکوپی روده، آلودگی با تخم و انگل نماتود کاپیلاریا با شدت زیاد مشاهده شد. در مطالعه حاضر، شدت آلودگی با نماتود کاپیلاریا بسیار زیاد بود و علت تلفات تشخیص داده شد. به منظور درمان سایر ماهیان، اقدام به تجویز لوامیزول به مدت ۴۸ ساعت در هر ۷ روز یکبار به مدت ۲۱ روز شد. تلفات کاملاً قطع شده و در بررسی مجدد، هیچ گونه آلودگی بعد از گذشت ۲۱ روز مشاهده نشد.

کلمات کلیدی: سیکلیده، گرین ترور، انگل، نماتود، کاپیلاریا، لوامیزول

مقدمه

بررسی فرار گرفته است. همچنین تحقیقات صورت گرفته بر انگل‌های کرمی در ماهیان زینتی آب شیرین در ایران محدود است. مطالعه حاضر، با هدف بررسی علت تلفات ماهیان زینتی گرین ترور (*Andinoacara rivulatus*) در یک مرکز تکثیر و پرورش ماهیان زینتی در شهرستان نظرآباد استان البرز صورت گرفت.

مواد و روش‌ها

در طول بازه زمانی تیر لغایت مرداد سال ۱۴۰۰، متعاقب بروز همه‌گیری و تلفات مداوم ماهیان زینتی گرین ترور در یکی از مراکز تکثیر و پرورش ماهیان زینتی در شهرستان نظرآباد استان البرز با علائم ظاهری نظیر مدفوع سفید چسبنده و نمایان از مخرج ماهی‌ها (شکل ۱) و رنگ پریدگی ماده‌ها (شکل ۲)، اقدام به نمونه برداری از ماهیان گردید. بدین منظور، تعداد ۳۰ عدد ماهی زینتی گرین ترور در کیسه‌های مخصوص حمل ماهی با همان آب محل نمونه‌برداری به کلینیک ماهیان زینتی دانشکده دامپزشکی دانشگاه تهران ارجاع شدند. سپس نمونه‌ها پس از هم دماسازی، به آکواریوم‌های از قبل آماده سازی شده، منتقل شدند و از لحاظ ویژگی‌های ظاهری مورد بررسی و پایش قرار گرفتند. در بررسی‌های میکروسکوپی صورت گرفته در مراحل اولیه، لاغری و رنگ پریدگی پوست بدن ماهیان کاملاً مشهود بود. در مرحله بعدی، به منظور بررسی آلودگی‌های انگلی مختلف، از پوست و آبشش ماهیان، لام مرطوب تهیه گردید و سپس در زیر میکروسکوپ نوری با دقت بررسی شدند. سپس ماهی‌ها به منظور بررسی دقیق عفونت‌های باکتریایی و آلودگی با انگل‌های خارجی و داخلی، ابتدا آسان‌کشی و متعاقباً کالبد گشایی شدند. کالبدگشایی ماهیان (شکل‌های ۳ و ۴) نیز تحت شرایط آسپتیک صورت گرفت. کشت باکتریایی در محیط کشت استاندارد (بلاد آگار) صورت گرفت و مجرای گوارشی از بدن خارج شد. پس از انکوباسیون محیط کشت استاندارد به مدت ۷۲ ساعت، مجرای گوارشی ماهیان با میکروسکوپ نوری (Nikon E600, Japan) و استریومیکروسکوپ (Olympus SZ60, Japan) مورد بررسی قرار گرفت. انگل‌های مجرای گوارشی، شمارش شده و در اتانول ۷۰٪ فیکس شده و به منظور بررسی، با گلیسرین

امروزه تجارت جهانی ماهیان زینتی پیوسته و با سرعت چشمگیری در حال رشد است. ماهیان زینتی بخش بسیار بزرگی از مجموعه حیوانات خانگی را به خود اختصاص می‌دهند (Winfree, 1989; Noga, 2010). اگرچه محبوبیت ماهیان زینتی در سراسر جهان منجر به پیشرفت‌هایی در زمینه تکنیک‌های تکثیر و پرورش انواع ماهیان زینتی شده است (Wilson et al., 2001) ولی هنوز تقاضای زیادی برای گونه‌هایی از ماهیان زینتی که تکثیر دشواری دارند، وجود دارد. در دهه‌های اخیر، تجارت، تکثیر و پرورش ماهیان زینتی در ایران، پیشرفت قابل توجهی داشته و با تبدیل شدن به یک حرفه اقتصادی و سودآور، با استقبال زیادی از سوی علاقه‌مندان روبرو بوده است (Mousavi et al., 2020; Mousavi et al., 2021, Rahmati-Holasoo et al., 2022). در حال حاضر، بیش از ۱۵۰ گونه از ماهیان زینتی آب شیرین در ایران تکثیر می‌شوند.

ماهی گرین ترور (*Andinoacara rivulatus*) یکی از محبوب‌ترین و پرطرفدارترین ماهیان زینتی آب شیرین خانواده سیکلیده است که پرورش و تکثیر آن به عنوان یک گونه مطلوب تجاری در کشور ما بسیار رایج است. اطلاعات به‌دست آمده در مورد ویژگی‌های زیستگاه این گونه که منشأ آن به کشورهای آمریکای جنوبی نظیر اکوادور و پرو باز می‌گردد، محدود است. با این وجود، ثابت شده است که این گونه عمدتاً در آبهای ساکن رودخانه‌های محلی زندگی می‌کند (Lewbart, 1998). اساساً نام گرین ترور (جواهر سبز)، به واسطه رنگ درخشان باله‌ها و بدن، به این ماهی نسبت داده می‌شود. این ماهی از نظر رژیم غذایی، همه‌چیزخوار است و سازگاری بالایی نسبت به شرایط نامساعد محیطی دارد. در این گونه، جنس نر قلمروطلب می‌باشد، ولی جنس ماده نقش حفاظت، نگهداری و پرورش لارو را بر عهده دارد (Lewbart, 1998; Reis et al., 2003).


طی سالیان اخیر، پرورش ماهی گرین ترور در ایران با توسعه قابل قبولی همراه بوده است و تکثیر این گونه در برخی از استان‌های کشور صورت می‌گیرد. با این وجود، بخش قابل توجهی از گرین ترورها وارداتی هستند. موارد کمی از بروز بیماری‌ها و تلفات در این گونه زینتی، در کشور مورد مطالعه و

روز شد. تلفات کاملاً قطع شده و در بررسی مجدد، هیچ‌گونه آلودگی بعد از گذشت ۲۱ روز مشاهده نشد.

پاکسازی شدند. به منظور درمان سایر ماهیان، اقدام به تجویز لوامیزول به مدت ۴۸ ساعت در هر ۷ روز یکبار به مدت ۲۱



شکل ۱: مدفوع سفید رنگ (پیکان) نمایان از مخرج ماهی گرین ترور آلوده به انگل کاپیلاریا

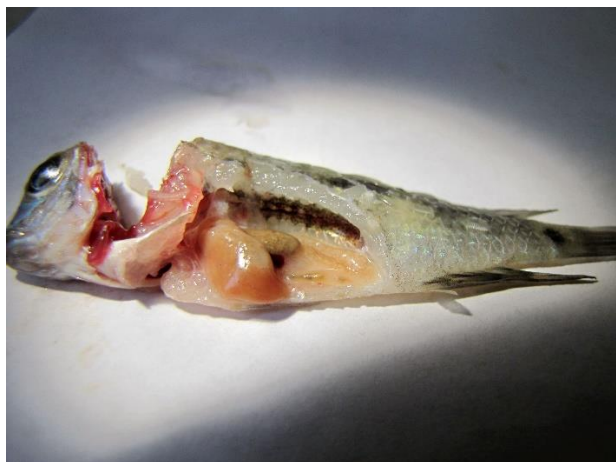

شکل ۲: لاغری و رنگ‌پریدگی بدن ماهی گرین ترور (پیکان) آلوده به انگل کاپیلاریا در مقایسه با گرین ترور با رنگ طبیعی

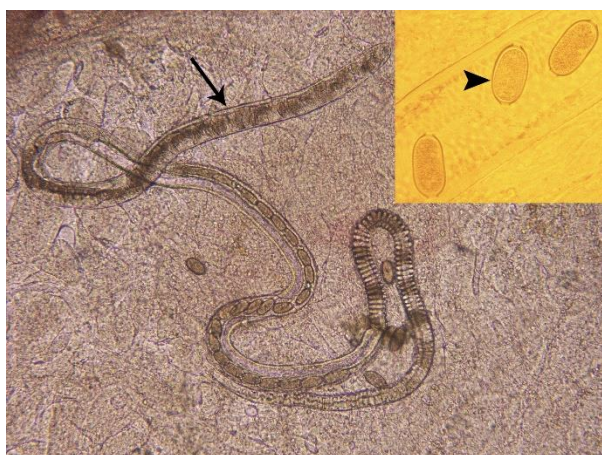
نتایج

در ماهیان گرین ترور (*A. rivulatus*) بررسی شده با میکروسکوپ نوری و استریومیکروسکوپ، هیچ‌گونه انگل خارجی مشاهده نشد. همچنین اثری از رشد هیچ‌گونه باکتریایی در محیط کشت استاندارد مشاهده نشد. اما در بررسی اندام‌های داخلی و مشخصاً مجاری گوارشی بدن ماهیان، انگلی از گروه نماتودها به نام کاپیلاریا (*Capillaria* sp.) با میکروسکوپ نوری مشاهده شد. در بررسی‌های صورت گرفته، هر دو جنس نر و ماده انگل نماتود کاپیلاریا مورد شناسایی قرار گرفتند. اما تعداد نماتودهای جنس نر شناسایی شده، کمتر از تعداد نماتودهای جنس ماده بود. به طور میانگین، ۸-۴ عدد انگل کاپیلاریای نر و ۲۰-۱۳ عدد انگل کاپیلاریای ماده در ماهیان گرین ترور بررسی شده، مورد شناسایی قرار گرفت. نماتودهای ماده دارای تخم‌های بشکله‌ای شکل و نماتودهای نر دارای اسپیکول بودند. تعداد زیادی از تخم‌های رهاشده انگل، در روده ماهیان و با میکروسکوپ نوری مشاهده شد. تشخیص انگل‌های نماتود کاپیلاریا بر اساس خصوصیات و ویژگی‌های مورفولوژیک نماتودها و نیز تخم‌های آنها صورت گرفت.

تجویز داروی ضد انگل لوامیزول به صورت خوراکی و به میزان ۲ میلی‌گرم به ازاء هر گرم غذا به مدت ۱۰ روز و ۲ میلی‌گرم به ازاء هر لیتر آب ۴۸ ساعت (تکرار درمان هفتگی یکبار به مدت ۴ هفته) به منظور درمان ماهیان در مرکز تکثیر و پرورش ماهیان زینتی، موثر واقع شد و تلفات ماهیان که پیش از تشخیص و آغاز درمان، به میزان ۱۵ عدد به صورت روزانه بود، کاملاً متوقف گردید و در بررسی مجدد ماهیان پس از گذشت ۲۸ روز، هیچ علائمی از بیماری و نیز تلفات مشاهده نشد.



شکل ۳: ماهی گرین ترور کالبدگشایی شده



شکل ۴: انگل کاپیلاریا (پیکان) در روده ماهی گرین ترور. تخم انگل با بزرگنمایی بیشتر (نوک پیکان)

بحث

به طور کلی، مطالعات صورت گرفته در سالیان اخیر، بر انگل‌های ماهیان زینتی در ایران محدود بوده است و بی‌شک، نیازمند توجه و بررسی‌های بیشتری می‌باشد. در این میان، فراوانی مطالعات و پژوهش‌های انجام شده بر انگل‌های خارجی ماهیان زینتی در ایران، بیش از انگل‌های داخلی این ماهیان بوده است. در مطالعه‌ای که به بررسی میزان شیوع عفونت‌های انگلی پوستی ماهیان زینتی در استان اصفهان پرداخته شده بود، برخی از تک‌یاخته‌ها و ترماتودهای منوزن در ماهیان گرین ترور (*Andinoacara rivulatus*) شناسایی شدند (سالمی و همکاران، ۱۳۹۲). در مطالعه مشابه دیگری که در زمینه بررسی آلودگی با انگل‌های داخلی و خارجی مختلف در

است متعاقب ایجاد درگیری در روده، منجر به بروز تلفات سنگینی در ماهیان آکواریومی مختلف نظیر سیکلیدها شوند (Moravec et al., 1999). کرم‌های بالغ اغلب در لومن روده کوچک جایگزین و مستقر می‌شوند. کرم‌های ماده، لاروهای مرحله اول را ۱۴-۱۳ روز پس از ایجاد عفونت، تولید می‌کنند. این لاروها در روده کوچک باقی می‌مانند و غالباً در طول ۱۰ روز به لاروهای مرحله دوم تمایز می‌یابند. کرم‌های ماده پس از تولید تخم‌های بشکه‌ای شکل، این تخم‌ها به همراه مدفوع، به خارج از بدن ماهی دفع می‌شوند و بدین ترتیب، ماهیان با بلع تخم‌های انگل، زمینه انتشار آلودگی در محیط آبی فراهم می‌شود (Ko, 2006). به علاوه، برخی از دانشمندان معتقدند وجود قابلیت تخم-زنده‌زایی و تولید لارو در برخی از کرم‌های ماده، می‌تواند منجر به خود عفونی سازی^۱ نیز شود (Cross et al., 1978). یکی از راه‌های بروز کاپیلاریازیس متعاقب ورود انگل کاپیلاریا به مراکز تکثیر و پرورش ماهیان زینتی، بی‌توجهی به رعایت اصول صحیح قرنطینه هنگام ورود ماهیان جدید است (Adel et al., 2013). در موارد مواجهه با آلودگی‌های ناشی از کاپیلاریا و سایر نماتودها، می‌توان از داروهای ضدانگل مختلف (لومبیزول، مبندازول، آلبندازول و تیبندازول) به منظور درمان ماهیان مبتلا استفاده نمود. در میان ترکیبات دارویی مذکور، لومبیزول که با نام‌های تجاری مختلف (کونکورات، ترامبیزول، نمبیزول و ریپیکول)، در بازار قابل دسترسی است، غالباً نتایج موفقیت‌آمیزی در کنترل آلودگی‌های نماتودی ماهیان داشته است و برخی معتقدند که استفاده از این دارو، حتی می‌تواند تا حدی تخم‌های کرم‌های کاپیلاریا را نیز از بین ببرد (ابراهیم زاده موسوی و رحمتی هولاسو، ۱۳۹۰). مطالعه حاضر، نشان داد که ورود انگل‌های کرمی یا ماهیان جدید آلوده به برخی انگل‌های کرمی به محیط آکواریوم، می‌تواند تلفات سنگین و خسارات جبران‌ناپذیری را در ماهیان زینتی پرورشی به همراه داشته باشد و نیز منجر به تهدید حیات گونه‌های بومی ارزشمند شود. لذا، با توجه به اهمیت اقتصادی شناخته شده آبی‌پروری، اعمال پروتکل‌های بهداشتی و مدیریتی مدون و

سه گونه ماهی زینتی شامل پاکوی سینه سرخ (*Piaractus brachypomus*)، گرین ترور (*Andinoacara rivulatus*) و چاقوماهی (*Chitala ornata*) در شهر تهران صورت گرفت، برخی از انگل‌های خارجی نظیر *ایکتیوبودو*، *ایکتیوفتریوس مولتی‌فیلیس* و *ژیروداکتیلوس* و نیز انگل‌های داخلی نظیر کاپیلاریا از ماهیان گرین ترور جداسازی شدند (رهبری، ۱۳۹۵). با این وجود، در پژوهشی که بر آلودگی‌های انگلی ماهیان زینتی شهرستان مشهد در استان خراسان رضوی صورت گرفت، هیچ‌گونه انگلی اعم از خارجی و داخلی در ماهیان گرین ترور مورد شناسایی قرار نگرفت (قره‌وی و همکاران، ۱۳۹۶). در ایران، انگل کاپیلاریا از ماهی دیسکس (*Symphysodon aequifasciatus*) جداسازی و گزارش شده است (Rahmati Holasoo et al., 2010). گزارش‌های ثبت شده و موارد شناسایی شده انگل نماتود کاپیلاریا در مطالعات صورت گرفته بر ماهیان زینتی در اقصی نقاط جهان، به مراتب بیشتر از کشور ایران بوده است. برای مثال، در مطالعه‌ای که بر جداسازی و شناسایی انگل‌های مختلف ماهیان زینتی در کشور ترکیه انجام گرفت، انگل کاپیلاریا از گونه ماهی دیگری از خانواده سیکلیده به نام دیسکس (*Symphysodon aequifasciatus*) جداسازی شد (Erkin, 2009). همچنین در پژوهش دیگری که بر آلودگی‌های انگلی ماهیان زینتی آب شیرین در کشور سریلانکا صورت گرفت، آلودگی به انگل کاپیلاریا در دو گونه ماهی زینتی گوپی (*Pterophyllums*) و فرشته‌ماهی (*Poecilia reticulate*) گزارش شد (Thilakarathne et al., 2003). به علاوه، در مطالعه‌ای که در زمینه بررسی آلودگی‌های انگلی ماهیان زینتی در منطقه میدان سوماترای شمالی در کشور اندونزی صورت گرفت، ماهی گلدفیش به عنوان یکی از میزبان‌های انگل کاپیلاریا مورد شناسایی قرار گرفت (Dewi and Fadhilla et al., 2018).

منشأ بسیاری از گونه‌های ماهیان زینتی نظیر گرین ترور به نواحی گرمسیری جهان باز می‌گردد. نماتودهای کاپیلاریا، انگل‌های متداولی در هر دو دسته ماهیان آب شیرین و آب شور به‌شمار می‌روند (Moravec et al., 1988). این نماتودهای تخم‌گذار که یکی از انگل‌های مشکل‌ساز در ماهیان آب شیرین به‌شمار می‌روند (Wildgoose, 2001)، ممکن

¹ Auto-infection

the Mongolian gerbil. *Journal of Parasitology*, 64: 208–213. <https://doi.org/10.2307/3279658>

- Dewi, R. R., Fadhilla, A., 2018.** The prevalence of parasites in ornamental fish from fish market in Medan. In *IOP Conference Series: Earth and Environmental Science*, 122(1): 012110 p. IOP Publishing.
- Erkin, K.C., 2009.** Parasites of ornamental fish in Turkey. *Bulletin of European Association of Fish Pathologists*, 29: 25-27.
- Ko, R.C., 2006.** Fish-borne parasitic zoonoses. In: *Fish disease and disorders*. CABI. 628 P.
- Lewbart, G.A., 1998.** Ornamental fish, self-assessment colour. Manson Publishing. 194 P.
- Moravec, F., Orecchia, P. and Paggi, L., 1988.** *Pseudocapillariaparablenniisp. n.* (Nematoda: *Capillariidae*) from a marine fish, *Parablenniusgattorugine*(Brunn), from the Italian coast. *Folia Parasitologica*, 35: 353-357.
- Moravec, F., Wolter, J. and Körting, W., 1999.** Some nematodes and acantocephals from exotic ornamental freshwater fishes imported into Germany. *Folia Parasitol*, 46: 296-310.
- Mousavi, Sh., Sheikhzadeh, N. and Marandi, A., 2020.** Effects of dietary-black cumin (*Nigella sativa*) oil on growth, antioxidant and biochemical indices and digestive enzyme activities in electric yellow cichlid (*Labidochromis caeruleus*). *Journal of Fisheries*, 73: 471-482. <https://doi.org/10.22059/jfisheries.2020.30940> 0.1194
- Mousavi, Sh., Sheikhzadeh, N. and Marandi, A., 2021.** Study of the effect of oral troxerutin

جامع و پایش منظم سطح بهداشتی ماهیان در کنار تشخیص و درمان دقیق، به موقع و اصولی آلودگی با نماتودها در ماهیان زینتی از جمله سیکلیدها، می تواند نقش مهمی در جلوگیری از بروز بیماری های مختلف، تلفات و تحمیل خسارات اقتصادی قابل توجه به تکثیر و پرورش دهندگان ماهیان زینتی داشته باشد.

منابع

- ابراهیم زاده موسوی، ح.، رحمتی هولاسو، ه.، ۱۳۹۰. اطلس جدید بیماری های ماهیان زینتی گرمسیری و استخری. چاپ اول. انتشارات دانشگاه تهران. ۱۷۸ ص.
- رهبری، ا.، ۱۳۹۵. مطالعه آلودگی سه گونه ماهی زینتی (پاکوی شکم سرخ، گرین ترور و چاقو ماهی) با انگل های خارجی و داخلی در تهران. پایان نامه کارشناسی ارشد بهداشت آبزیان، دانشکده دامپزشکی دانشگاه تهران. ۱۵۰ ص.
- سالمی، س.، نقوی، ن.، عابدی، س.، ۱۳۹۲. مطالعه شیوع عفونت با انگل های جلدی در ماهیان زینتی در اصفهان. دومین کنگره ملی شیلات و آبی پروری در ایران. ۱۲۶-۱۲۷ ص.
- قره وی، ب.، خوش باور رستمی، ح.، قلیچی، ا.، حق پناه، ع.، ایری، ی.، کر، ن.، ۱۳۹۶. آلودگی انگلی ماهیان زینتی شهرستان مشهد (خراسان رضوی). فن آوری های نوین در توسعه آبی پروری (شیلات)، ۱۱: ۵۱-۶۲.
- Adel, M., Saeedi, A.A., Safari, R., Azizi, H.R. and Adel, M., 2013.** *Pterophyllum scalare* (Perciformes: Cichlidae) a new paratenic host of *Capillaria* sp. (Nematoda: Capillariidae) in Iran. *World Journal of Zoology*, 8: 371-375. <https://doi.org/10.5829/idosi.wjz.2013.8.4.7684>
- Cross, J.H., Banzon, T.C. and Singson, C.N., 1978.** Further studies on *Capillaria philippinensis*: development of the parasite in

- in goldfish (*Carassius auratus*). *Iranian Scientific Fisheries Journal*, 30: 95-105.
<https://doi.org/10.22092/ISFJ.2021.125190>
- Noga, E.J., 2010.** Fish disease- diagnosis and treatment. 2nd edition. Wiley-Blackwell. 536 P.
- Rahmati-Holasoo, H., Mousavi, E.A.H., Soltani, M., Hosseini, S., Ghadam, M. and Samani, R. 2010.** Capillariosis in breeder discus (*Symphysodon aequifasciatus*) in Iran. *Journal of Agricultural Sciences, Belgrade*, 55: 253-259.
- Rahmati-Holasoo, H., Marandi, A., Ebrahimzadeh Mousavi, H., et al., 2022.** Parasitic fauna of farmed freshwater ornamental fish in the northwest of Iran. *Aquaculture International*.
<https://doi.org/10.1007/s10499-021-00832-0>
- Reis, R.E., Kullander, S.O., Ferraris, C.J., Universidade Católica do Rio Grande do Sul, P., de Ciências E. and Tecnologia, M.,**
 on resistance against *Ichthyophthirius multifiliis*
2003. Check List of the Freshwater Fishes of South and Central America, Edipucrs.
- Thilakaratne, I.D.S.I.P., Rajapaksha, G., Hewakopara, A., Rajapakse, R.P.V.J. and Faizal, A.C.M., 2003.** Parasitic infections in freshwater ornamental fish in Sri Lanka. *Diseases of Aquatic Organisms*, 54: 157-162.
- Wildgoose, W.H., BSAVA (British Small Animal Veterinary Association (eds)), 2001.** BSAVA manual of ornamental fish. Gloucester: British small animal veterinary association.
- Wilson, J., Osenberg, C.W., Mary, C.M., Watson, C.A. and Lindberg, W., 2001.** Artificial reefs, the attraction-production issue, and density dependence in marine ornamental fishes. *Aquarium Science Conservation*, 3: 95-105.
- Winfree, R.A., 1989.** Tropical fish: their production and marketing in the United States. *World Aquaculture*, 20: 24-30.

Study of the cause of losses of green terror (*Andinoacara rivulatus*) in an ornamental fish farm in Nazarabad, Alborz Province

Rahmati-Holasoo H.¹; Marandi A.^{1*}; Ebrahimzadeh Mousavi H.¹; Azizi A.²

*amin.marandi@ut.ac.ir

- 1- Department of Aquatic Animal Health, Faculty of Veterinary Medicine, University of Tehran, Tehran, Iran
- 2- Faculty of Veterinary Medicine, University of Tehran, Tehran, Iran

Abstract

Green terror (*Andinoacara rivulatus*) is one of the most popular ornamental freshwater fish of the Cichlidae, which is very common in our country. The aim of this study was to investigate the cause of green terror losses in an ornamental fish breeding center. In the summer of 1400, following the chronic and continuous losses of mature green terrors in a center for the reproduction and breeding of ornamental fish in Nazarabad, Alborz province with signs of white feces hanging from the anus of the fish, the fish were sampled. The fish were transferred to the ornamental fish clinic of the Faculty of Veterinary Medicine, University of Tehran, in fish bags with the same water as the sampling site. In macroscopic examinations, fish were thin and pale. To investigate parasitic contamination of fish skin and gills, wet smears were prepared and then examined under a light microscope. Then, the fish were euthanised. The result of bacterial culture was negative. Internal organs such as the intestines were examined for parasitic infections. No parasitic contamination was observed on skin and gills. Microscopic examination of the intestine showed infection with *Capillaria* Sp. eggs and parasite with high severity. In the present study, the severity of *Capillaria* Sp. infection was very high and the cause of losses was determined. In order to treat the rest of the fish, levamisole was administered for 48 hours every 7 days for 21 days. The losses were completely eliminated and, in the re-examination, no infection was observed after 21 days.

Keywords: Cichlidae, Green terror, Parasite, Nematode, *Capillaria*, Levamisole