



مقاله علمی - پژوهشی:

مطالعه ماکروسکوپی و میکروسکوپی پاپیلوماهای پوستی - مخاطی در ماهی لجن خوار طلایی (*Pterygoplichthys joselimaianus* Weber, 1991)

هومن رحمتی هولاسو*^۱، سارا شکرپور^۲، سمن سا صالحی^۲

*rahmatih@ut.ac.ir

- ۱- گروه بهداشت و بیماری‌های آبزیان، دانشکده دامپزشکی، دانشگاه تهران، تهران، ایران
 ۲- گروه پاتولوژی و کلینیکال پاتولوژی، دانشکده دامپزشکی، دانشگاه تهران، تهران، ایران

تاریخ دریافت: اسفند ۱۴۰۳

تاریخ پذیرش: تیر ۱۴۰۴

چکیده

پاپیلوماها از شایع‌ترین تومورهای خوش‌خیم اپیدرمی در ماهیان هستند که با رشد تکثیر بافت اپی‌تلیالی مشخص می‌شوند. این مطالعه ویژگی‌های بالینی، ماکروسکوپی و هیستوپاتولوژیک یک پاپیلوماهای موکو کوتانوس را در *Pterygoplichthys joselimaianus* توصیف می‌کند. این ماهی به دلیل وجود توده‌ای برجسته با ظاهر گل‌کلمی در محل اتصال مخاط و پوست لب فوقانی به کلینیک دامپزشکی ارجاع داده شد. پس از بیهوشی، معاینات بالینی و بررسی انگل‌شناسی پوست و آبشش‌ها انجام شد و هیچ‌گونه آلودگی انگلی مشاهده نگردید. توده به‌صورت جراحی خارج شده و برای ارزیابی هیستوپاتولوژیک در فرمالین بافر ختنی ۱۰ درصد تثبیت شد. بررسی میکروسکوپی، هیپرپلازی پاپیلاری اپی‌تلیوم همراه با زوائد تکثیر اپیدرمی پشتیبانی‌شده توسط استرومای بافت همبند را نشان داد که با تشخیص پاپیلوما مطابقت داشت. بر اساس اطلاعات ارائه‌شده توسط صاحب ماهی، طی دوره پیگیری چهارماهه پس از جراحی، هیچ‌گونه عودی مشاهده نشد و وضعیت عمومی ماهی مطلوب بود. اگرچه اتیولوژی پاپیلوما در ماهیان به‌طور کامل مشخص نیست، عوامل ویروسی، استرس‌های محیطی و اختلالات کیفیت آب به‌عنوان عوامل احتمالی مؤثر مطرح شده‌اند. این گزارش به اطلاعات محدود در باره بیماری‌های نئوپلاستیک در گونه‌های گربه‌ماهیان زینتی می‌افزاید.

کلمات کلیدی: *Pterygoplichthys joselimaianus*؛ پاپیلوما؛ ماهیان زینتی؛ هیستوپاتولوژی؛ نئوپلازی در ماهیان.

مقدمه

شروع به رشد کرده بود. بعد از بیهوش کردن ماهی با اسانس فرآوری شده گل میخک (PI222، پارس ایمن دارو، ایران) به میزان ۰/۱ سی سی در لیتر، معاینات اولیه بالینی انجام شد. هیچ انگلی در پوست و آبشش‌های ماهی مشاهده نشد. در بررسی بالینی، طول کل بدن ماهی، ۶ سانتی‌متر بود. ابعاد توده حدوداً ۴×۵×۵ میلی‌متر مشاهده شد. از نظر ظاهری، به شکل گل کلم و برجسته از سطح پوستی - مخاطی لب بالا بود و در سطح آن برجستگی‌های کوچک انگشتی شکل دیده شد. در سطح برش، توده مذکور، نرم و بدون خونریزی مشاهده شد. متعاقب بیهوش کردن ماهی، کل توده با جراحی برداشته شد و برای بررسی آسیب‌شناسی بافتی، در فرمالین بافر خنثی ۱۰٪ تثبیت و به آزمایشگاه پاتولوژی ارجاع داده شد. در نهایت، مقاطع آسیب‌شناسی بافتی با رنگ آمیزی معمول هماتوکسیلین-اُتوزین (HandE) تهیه شد. سپس مقاطع بافتی با میکروسکوپ نوری نیکون ژاپن، مدل Eclipse E600 مورد بررسی قرار گرفت. تصاویر با دوربین دیجیتال u eye 2250 با نرم‌افزار میکروبین نسخه دو تهیه شد و در نهایت بارگذاری تصاویر با نرم‌افزار axiovision نسخه ۴/۸ انجام شد.

نتایج

در بررسی میکروسکوپی مقاطع بافتی از توده، افزایش ضخامت اپیدرم به صورت هیپرپلازی گسترده سلول‌های مالپیگی تا ۲۰ لایه مشاهده شد. این هیپرپلازی به صورت برجستگی‌های انگشتی شکل و رو به بالا، بر روی بافت همبند فیبرووسکولار ظریف و منشعب دیده شد. سلول‌های نئوپلاستیک، سیتوپلاسم اُتوزینوفیلیک و هسته‌های بزرگ، گرد تا بیضوی داشتند. علاوه بر این، کویلووسیت‌ها به صورت سلول‌های منفرد در اپی‌تلیوم هیپرپلاستیک مشاهده شدند که این سلول‌ها متورم بودند و سیتوپلاسم شفاف و هسته‌های بزرگ، گرد تا بیضوی و وزیکولار داشتند. تعدادی از این سلول‌ها به صورت تکی نکروز شده بودند که سیتوپلاسم بسیار اُتوزینوفیلیک و هسته پیکنوز آنها واضح بود. در اغلب مقاطع بررسی شده، سلول‌های موکوسی کاهش یافته بودند یا هرگز مشاهده نشدند. در بزرگنمایی بیشتر، اشکال میتوزی (اغلب پروفاز و متافاز) در حد متوسط نیز دیده شدند. بعضی از سلول‌های اپیدرم، کروماتین مارژینه در هسته داشتند که احتمال وجود ویروس را نشان داد. در نهایت، براساس نتایج بالینی و هیستوپاتولوژی، توده مذکور، پاپیلوما تشخیص داده

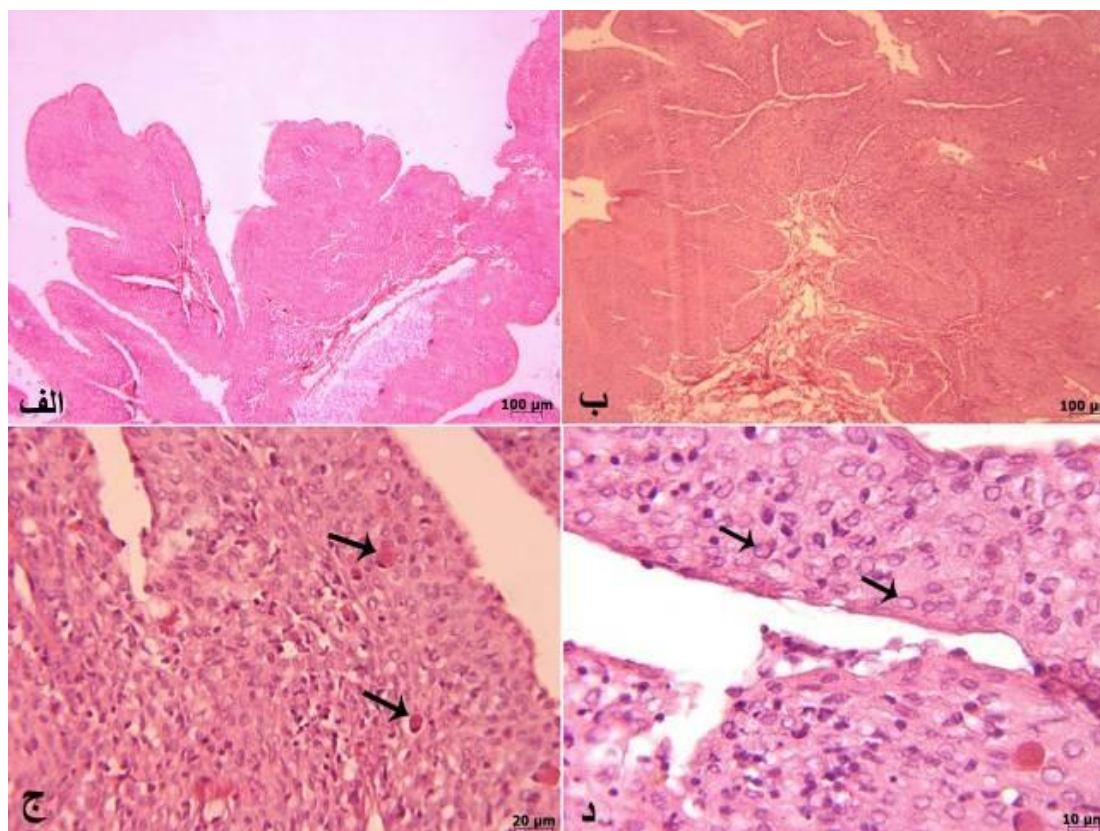
در گونه‌های مختلف ماهیان، انواع متفاوتی از تومورهای پوستی مانند اسکواموس سل کارسینوما (Shokrpoor et al., 2018; Wright et al., 2024)، بازال سل کارسینوما (Shokrpoor et al., 2022)، پاپیلوما (Rahmati-Holasoo et al., 2014; Rahmati-Holasoo et al., 2015)، ملانوما (Rahmati-Holasoo et al., 2015; Petrescu-Mag et al., 2022) و ایریدوفوروما (Rahmati-Holasoo et al., 2019) گزارش شده است. تومورهای اپیدرمی، اغلب از نوع خوش‌خیم، بیشترین نئوپلازی‌های مشاهده شده در ماهیان هستند. پاپیلوما اغلب یک بیماری نئوپلاستیک پوستی القاء‌شده به وسیله ویروس است که در چندین گونه از ماهیان دریایی و آب شیرین دیده شده است (Bylund et al., 1980; Sano et al., 1991; Lee and Whitfield, 1992). این تومور خوش‌خیم در کفشک (*Hippoglossoides elassodon*) (Wellings et al., 1964)، سالمون آتلانتیک (*Salmo salar L.*) (Bylund et al., 1985; Rand, 1985)، بولهد قهوه‌ای (*Ameiurus nebulosus*) (Smith et al., 1989a,b; Bowser et al., 1991; Poulet et al., 1994; Poulet and Spitsbergen, 1996)، ساکر سفید (*Catostomus commersoni*) (Smith et al., 1989b)، بولهد سیاه (*Ameiurus melas*) (Grizzle et al., 1981)، اسملت اروپایی (*Osmerus eperlanus*) (Anders, 1989)، کپور کوی (*Cyprinus carpio*) (Hedrick et al., 1990)، توربوت پرورشی (*Scophthalmus maximus*) (Lamas et al., 1990)، اسملت رنگین‌کمان (*Osmerus mordax mordax*) (Herman et al., 1997) و هالیبوت آتلانتیک (*Hippoglossus hippoglossus*) (Ottesen et al., 2007) گزارش شده است. در این مطالعه، بررسی ماکروسکوپی و میکروسکوپی توده پوستی - مخاطی در لب ماهی لجن‌خوار طلائی انجام شد.

مواد و روش‌ها

در تیر ماه ۱۴۰۳، یک ماهی لجن‌خوار طلائی (*Pterygoplichthys joselimaianus* Weber, 1991) ۱ ساله، به علت رشد توده‌ای در محل اتصال پوست به مخاط لب بالا ارجاع داده شد. بر اساس اطلاعاتی که از صاحب ماهی به دست آمد، توده مذکور تقریباً از ۵ ماه قبل به طور آهسته

شد. شایان ذکر است، بر اساس اطلاعات حاصله از صاحب ماهی، توده مذکور بعد از ۴ ماه عود مجدد نداشت و حال عمومی ماهی

خوب بود (شکل ۱).



شکل ۱: یافته‌های میکروسکوپی پاپیلوم در لب ماهی لجن‌خوار. (الف-ب): پترن رشد پاپیلاری سلول‌های مالپیگی نئوپلاستیک بر پایه فیبروواسکولار. (ج) نکروز تکی تعدادی از سلول‌های نئوپلاستیک (پیکان‌ها). (د): کروماتین مارژینه در هسته تعدادی از سلول‌های نئوپلاستیک (فلش‌ها)، رنگ آمیزی هماتوکسیلین-انوزین

بحث

شایع‌ترین تومورهای پوستی، پاپیلوماها هستند که عمدتاً ظاهری زگیل مانند یا مسطح دارند. این تومور، در انسان (Singh, 2023)، سگ (Yong et al., 2025)، گربه (Munday et al., 2022)، خزنده (Borrito-Paez and Peraza, 2025)، پرند (Kuriki et al., 2025) و ماهی (Ghasemi et al., 2023) گزارش شده است. پاپیلوماهای حفره دهان به دو فرم پاپیلوماهای سنگفرشی و پاپیلوماهای ویروسی (ضایعات هیپرپلاستیک ناشی از عفونت پاپیلوم ویروس)، وجود دارند که پاپیلوما ویروسی را می‌توان با مشاهده سلول‌های متورم شده به وسیله مقادیر زیادی سیتوپلاسم دانه‌دار آبی-خاکستری و کویلو سیتوز شناسایی کرد، فقدان چنین تغییراتی به نفع پاپیلوم سنگفرشی است

(Meuten, 2020). این ضایعات خوش‌خیم، در واقع تکثیر سلول‌های مالپیگی به همراه کاهش و حذف سلول‌های جامی در ماهیان هستند (Rahmati-Holasoo et al., 2014; Rahmati-Holasoo et al., 2015; Ghasemi et al., 2023).

علل احتمالی مختلفی برای پاپیلوما پیشنهاد شده است. ویروس‌های پاپیلوما، در حیوانات مختلف باعث ایجاد ضایعات پاپیلوماتوز می‌شوند که در بررسی‌های میکروسکوپی، به صورت شاخه‌های منشعب از هیپرپلازی اپیدرم با یک پایه فیبروواسکولار مشاهده می‌شوند. ویروس‌های پاپیلوما اپیتلیوتروفیک هستند که پوست، مخاط و اپیتلیوم بینی-اشکی را آلوده می‌کنند و می‌توانند اندام‌های داخلی مانند اندام‌های دستگاه تناسلی و گوارشی میزبان خود را آلوده کنند

(al., 1990) درحالی که در مطالعه حاضر، چنین بررسی انجام نشد، ولی بر اساس وجود کروماتین‌های مارژینه و کویلویت‌ها در برخی از سلول‌های نئوپلاستیک در مقاطع بافتی رنگ آمیزی شده با HandE، به نظر می‌رسد که اتیولوژی ویروسی بهترین دلیل برای این ضایعات باشد. در مطالعه‌ای دیگر، بررسی مقاطع بافتی پاپیلوما با میکروسکوپ الکترونی نتوانست ذرات ویروسی را شناسایی کند (Smith et al., 1989a). همچنین میکروگراف‌های الکترونی از سلول‌های اپیدرمی پاپیلوما سگ‌ماهی (*Mustelus canis*) هیچ ذره یا ساختاری که بتوان آن را ویروسی تفسیر کرد، نشان ندادند (Wolke, 1976). موارد زیادی از وقوع همزمان نئوپلازی کبد و پاپیلوماها در جمعیت‌های مناطق آلوده مشاهده شده‌اند که نشان می‌دهد مواد شیمیایی ممکن است به‌نحوی در اتیولوژی این نئوپلازی‌های نقش داشته باشد (Black, 1984; Smith and Ferguson, 1985). با این حال، در این مطالعه، آلاینده‌های شیمیایی و زیستی، استرس‌های محیطی و تراکم بالا وجود نداشتند و هیچ‌گونه ضایعات هیستولوژیک در کبد مشاهده نشد. از نظر هیستولوژیک، ضایعه توصیف‌شده در این مطالعه یک پاپیلوما پوستی - مخاطی در لب با اتیولوژی احتمالاً ویروسی است. از آنجایی که پاپیلوما یک تومور خوش‌خیم است و مانند مطالعات قبلی با برداشتن کامل توده به روش جراحی، احتمال عود مجدد توده وجود ندارد، حذف کامل و عمیق توده به روش جراحی یک روش درمانی مناسب به‌شمار می‌رود (Yong et al., 2025).

تشکر و قدردانی

از جناب آقای مهندس رضا سامانی برای تهیه مقاطع آسیب‌شناسی بافتی، صمیمانه تشکر و قدردانی می‌گردد.

منابع

Agius, J.E., Phalen, D.N., Rose, K. and Eden, J.S., 2019. New insights into sauropsid *Papillomaviridae* evolution and epizootiology: discovery of two novel papillomaviruses in native and invasive island geckos. *Virus Evolution*, 5(2), vez051. <https://doi:10.1093/ve/vez051>

(Truchado et al., 2018). این ویروس‌ها عموماً میزبان اختصاصی دارند، اگرچه برخی از ویروس‌های پاپیلوما می‌توانند چندین گونه را آلوده کنند (Agius et al., 2019). اکثر ویروس‌های پاپیلوما غیربیماری‌زا هستند و باعث عفونت‌های تحت بالینی در افراد آلوده می‌شوند که اغلب ضایعات پاپیلوماتوز خود محدود شونده هستند. با این حال، تعداد کمی از سویه‌ها برای مثال، برخی از انواع ویروس پاپیلوما انسانی سرطان‌زا بوده و با ایجاد نئوپلاسم‌های بدخیم مرتبط هستند (Munday and Kiupel, 2010).

در بسیاری از موارد، ویروس‌ها یا ذرات شبه‌ویروسی در پاپیلوم‌های پوستی ماهیان شناسایی شده‌اند. با این حال، ارتباط قطعی با انکوژنیسیته تنها برای هرپس‌ویروس‌های جداشده از تومورهای خوش‌خیم به‌طور واضح نشان داده شده است (Hedrick and Sano, 1989; Hedrick et al., 1990; Anders and Yoshimizu, 1994)، هرچند، عوامل ویروسی در تمامی موارد گزارش شده پاپیلوم مشاهده نشده‌اند (Hayes et al., 1990; Premdas et al., 1995). در چندین مطالعه گزارش شده است که آلاینده‌های شیمیایی، زیستی و پساب‌های کلردار در بروز تومورهای پوستی در برخی گونه‌های ماهی موثر هستند (Grizzle et al., 1984; Smith and Ferguson, 1985). همچنین سطح بالای هورمون‌های تولیدمثلی و هورمون‌های استرس (Lee and Whitfield, 1992; Kortet et al., 2002)، تراکم بالا (Premdas and Metcalfe, 1994)، کمبود اکسیژن (Mellergaard and Nielsen, 1995, 1997)، استرس (Korkea-aho et al., 2008)، شوری و دما (Nielsen, 1995; Korkea-aho et al., 2006)، دستکاری‌های هورمونی (Premdas et al., 2001)، تزریق استروئیدهای جنسی (Premdas et al., 2001) و غلظت‌های بالای تستوسترون (Kortet et al., 2003) می‌تواند باعث القاء ضایعات پاپیلوماتوز در ماهیان شوند.

مشابه پاپیلوما پوستی - مخاطی در لب بالا در لجن خوار طلایی، اغلب پاپیلوماها در محوطه دهان یا اطراف آن به‌ویژه روی لب‌ها مشاهده می‌شوند (Getchell et al., 1998; Smith et al., 1989b). ضایعات مشاهده‌شده در این مطالعه مشابه موارد توصیف‌شده در ماهی کپور کوی بود، هرچند در پاپیلوم ماهی کپور کوی، سلول‌های اپیدرمی آلوده به هرپس‌ویروس را با استفاده از میکروسکوپ الکترونی مشاهده کردند (Hedrick et

- Anders, K., 1989.** A herpesvirus associated with an epizootic epidermal papillomatosis in European smelt (*Osmerus eperlanus*). In *Viruses of lower vertebrates*. Pp, 184-197. Berlin, Heidelberg: Springer Berlin Heidelberg.
- Anders, K., and Yoshimizu, M., 1994.** Role of viruses in the induction of skin tumours and tumourlike proliferations of fish. *Diseases of Aquatic Organisms*, 19, 215-232.
- Black, J.J., 1984.** Aquatic animal neoplasia as an indicator for carcinogenic hazards to man. *Hazard assessment of chemicals: Current developments*, 3, 181-232.
- Borroto-Paez, R. and Peraza, C.H., 2025.** First report of a papilloma in an invasive Tropical House Gecko, *Hemidactylus mabouia* (Gekkonidae), in Cuba. *Reptiles and Amphibians*, 32(1), e23375-e23375. <https://doi.org/10.17161/randa.v32i1.23375>
- Bowser, P.R., Wolfe, M.J., Reimer, J. and Shane, B.S., 1991.** Epizootic papillomas in brown bullheads *Ictalurus nebulosus* from Silver Stream reservoir, New York. *Diseases of Aquatic Organisms*, 11, 117-127.
- Bylund, G., Valtonen, E.T. and Niemelä, E., 1980.** Observations on epidermal papillomata in wild and cultured Atlantic salmon *Salmo salar* L. in Finland. *Journal of Fish Diseases*, 3(6), 525-528.
- Getchell, R.G., Casey, J.W. and Bowser, P.R., 1998.** Seasonal occurrence of virally induced skin tumors in wild fish. *Journal of Aquatic Animal Health*, 10(2), 191-201. [https://doi.org/10.1577/1548-8667\(1998\)010%3C0191:SOOVIS%3E2.0.CO;2](https://doi.org/10.1577/1548-8667(1998)010%3C0191:SOOVIS%3E2.0.CO;2)
- Ghasemi, M., Haghighi, K.S., Eynizadeh, Z., Sharifpour, I. and Azarabad, H., 2023.** Oncogenic papillomavirus-like particles in Angelfish (*Pterophyllum scalare*) from Iran. *Iranian Journal of Fisheries Sciences*, 22(3), 726-734. <https://doi.org/10.22092/ijfs.2023.129706>
- Grizzle, J.M., Schwedler, T.E. and Scott, A.L., 1981.** Papillomas of black bullheads, *Ictalurus melas* (Rafinesque), living in a chlorinated sewage pond. *Journal of Fish Diseases*, 4(4). <https://doi.org/10.1111/j.1365-2761.1981.tb01142.x>
- Grizzle, J.M., Melius, P. and Strength, D.R., 1984.** Papillomas on fish exposed to chlorinated wastewater effluent. *Journal of the National Cancer Institute*, 73(5), 1133-1142. <https://doi.org/10.1093/jnci/73.5.1133>
- Hayes, M.A., Smith, I.R., Rushmore, T.H., Crane, T.L., Thorn, C., Kocal, T.E. and Ferguson, H.W., 1990.** Pathogenesis of skin and liver neoplasms in white suckers from industrially polluted areas in Lake Ontario. *Science of the Total Environment*, 94(2), 105-123. [https://doi.org/10.1016/0048-9697\(90\)90367-4](https://doi.org/10.1016/0048-9697(90)90367-4)
- Hedrick, R.P. and Sano, T., 1989.** Herpesviruses of fishes. In: *Viruses of lower vertebrates*. pp. 161-170. Berlin, Heidelberg: Springer Berlin Heidelberg. <https://doi.org/10.1007/978-3-642-83727-2-15>
- Hedrick, R.P., Groff, J.M., Okihiro, M.S. and McDowell, T.S., 1990.** Herpesviruses detected in papillomatous skin growths of koi carp (*Cyprinus carpio*). *Journal of Wildlife Diseases*, 26(4), 578-581. <https://doi.org/10.7589/0090-3558-26.26.4.578>
- Herman, R.L., Burke, C.N. and Perry, S., 1997.** Epidermal tumors of rainbow smelt with

- associated virus. *Journal of wildlife diseases*, 33(4), 925-929.
<https://doi.org/10.7589/0090-3558-33.4.925>
- Korkea-Aho, T.L., Partanen, J.M., Kiviniemi, V., Vainikka, A. and Taskinen, J., 2006.** Association between environmental stress and epidermal papillomatosis of roach *Rutilus rutilus*. *Diseases of aquatic organisms*, 72, 1-8.
<https://doi.org/10.3354/dao072001>
- Korkea-Aho, T.L., Partanen, J.M., Kukkonen, J.V. and Taskinen, J., 2008.** Hypoxia increases intensity of epidermal papillomatosis in roach *Rutilus rutilus*. *Diseases of aquatic organisms*, 78(3), 235-241.
<https://doi.org/10.3354/dao01876>
- Kortet, R., Vainikka, A. and Taskinen, J., 2002.** Epizootic cutaneous papillomatosis in roach *Rutilus rutilus*: sex and size dependence, seasonal occurrence and between-population differences. *Diseases of aquatic organisms*, 52(3), 185-190.
<https://doi.org/10.3354/dao052185>
- Kortet, R., Vainikka, A., Rantala, M.J., Jokinen, I. and Taskinen, J., 2003.** Sexual ornamentation, androgens and papillomatosis in male roach (*Rutilus rutilus*). *Evolutionary Ecology Research*, 5(3), 411-419.
- Kuriki, T., Yadan, B., Watanabe, N., Ebizuka, Y., Hirata, M., Takimoto, M., Luo, M., Todoroki, M., Kobayashi, M., Kobayashi, N. and Iwaide, S., 2025.** Inverted papilloma with Civatte/colloid body-like eosinophilic structures, accumulated with Keratins 14-, 6a-, 5-, and 4-like proteins in an oriental turtle dove (*Streptopelia orientalis*). *Journal of Veterinary Medical Science*, 87(11), 1323-1326.
<https://doi.org/10.1292/jvms.25-0182>
- Lamas, J., Anadon, R., Devesa, S. and Toranzo, A.E., 1990.** Visceral neoplasia and epidermal papillomas in cultured turbot *Scophthalmus maximus*. *Diseases of Aquatic Organisms*, 8, 179-187.
- Lee, S. and Whitfield, P.J., 1992.** Virus-associated spawning papillomatosis in smelt, *Osmerus eperlanus* L., in the River Thames. *Journal of Fish Biology*, 40(4), 503-510.
<https://doi.org/10.1111/j.1095-8649.1992.tb02600.x>
- Mellergaard, S. and Nielsen, E., 1995.** Impact of oxygen deficiency on the disease status of common dab *Limanda limanda*. *Diseases of Aquatic Organisms*, 22(2), 101-114.
<https://doi.org/10.3354/dao022101>
- Meuten, D.J. ed., 2020.** Tumors of the Alimentary Tract. In: Tumors in domestic animals. pp, 499-601. John Wiley and Sons.
- Munday, J.S. and Kiupel, M., 2010.** Papillomavirus-associated cutaneous neoplasia in mammals. *Veterinary Pathology* 47, 254-64.
<https://doi.org/10.1177/0300985809358604>
- Munday, J.S., Wong, A.K. and Julian, A.F., 2022.** Cutaneous papilloma associated with a novel papillomavirus sequence in a cat. *Journal of Veterinary Diagnostic Investigation*, 34(5), 902-904.
<https://doi.org/10.1177/10406387221107152>
- Ottesen, O.H., Noga, E.J. and Sandaa, W., 2007.** Effect of substrate on progression and healing of skin erosions and epidermal papillomas of Atlantic halibut, *Hippoglossus hippoglossus* (L.). *Journal of Fish Diseases*, 30(1), 43-53.
<https://doi.org/10.1111/j.1365-2761.2007.00780.x>
- Petrescu-Mag, I.V. and Proorocu, M., 2022.** Melanoma in Poeciliid fishes: the trade-off

- between beauty and cancer. *Poeciliid Research*, 12(1), 17.
- Poulet, F.M., Wolfe, M.J. and Spitsbergen, J.M., 1994.** Naturally occurring orocutaneous papillomas and carcinomas of brown bullheads (*Ictalurus nebulosus*) in New York State. *Veterinary Pathology*, 31(1), 8-18. <https://doi.org/10.1177/030098589403100102>
- Poulet, F.M. and Spitsbergen, J.M., 1996.** Ultrastructural study of spontaneous orocutaneous papillomas of brown bullheads *Ictalurus nebulosus*. *Diseases of aquatic organisms*, 24(2), 93-98. <https://doi.org/10.3354/dao024093>
- Premdas, P.D. and Metcalfe, C.D., 1994.** Regression, proliferation and development of lip papillomas in wild white suckers, *Catostomus commersoni*, held in the laboratory. *Environmental biology of fishes*, 40(3), 263-269. <https://doi.org/10.1007/BF00002515>
- Premdas, P.D., Metcalfe, T.L., Bailey, M.E. and Metcalfe, C.D., 1995.** The prevalence and histological appearance of lip papillomas in white suckers (*Catostomus commersoni*) from two sites in central Ontario, Canada. *Journal of Great Lakes Research*, 21(2), 207-218. [https://doi.org/10.1016/S0380-1330\(95\)71032-2](https://doi.org/10.1016/S0380-1330(95)71032-2)
- Premdas, P.D., Metcalfe, C.D. and Brown, S., 2001.** The effects of 17 β -oestradiol, testosterone and tamoxifen on the development of papillomata in *Catostomus commersoni*. *Journal of fish biology*, 59(4), 1056-1069. <https://doi.org/10.1111/j.1095-8649.2001.tb00171.x>
- Rahmati-Holasoo, H., Shokrpour, S., Mousavi, H.A. and Ahmadpoor, M., 2014.** Epidermal papilloma in a gold spot plecostomus (*Pterygoplichthys joselimaianus* Weber, 1991). *Bulletin of the European Association of Fish Pathologists*, 34(4), 117-123.
- Rahmati-Holasoo, H., Alishahi, M., Shokrpour, S., Jangarannejad, A. and Mohammadian, B., 2015.** Invasion of melanoma to angioliopoma in a male Siamese fighting fish, *Betta splendens*, Regan. *Journal of Fish Diseases*, 38(10), pp.925-930. <https://doi.org/10.1111/jfd.12301>
- Rahmati-Holasoo, H., Shokrpour, S., Ebrahimzadeh Mousavi, H.A. and Ardeshiri, M., 2015.** Concurrence of inverted-papilloma and papilloma in a gold spot pleco (*Pterygoplichthys joselimaianus* Weber, 1991). *Journal of Applied Ichthyology*, 31(3), 533. <https://doi.org/10.1111/jai.12701>
- Rahmati-Holasoo, H., Pedram, M.S., Mousavi, H.E., Shokrpour, S., Lewbart, G.A., Azizi, A. and Rasanani, A.M., 2019.** Malignant iridophoroma in a male Siamese fighting fish (*Betta splendens* Regan): a clinical, surgical and histopathological study. *Bull Eur Association Fish Pathologists*, 39(3), 106-13.
- Rand, T.G., 1985.** Papillomatous lesions in wild juvenile Atlantic salmon, *Salmo salar* L., in New Brunswick, Canada. *Journal of Wildlife Diseases*, 21(3), 324-326. <https://doi.org/10.7589/0090-3558-21.3.324>
- Sano, T., Morita, N., Shima, N. and Akimoto, M., 1991.** Herpesvirus cyprini: lethality and oncogenicity. *Journal of Fish Diseases*, 14(5), 533-543. <https://doi.org/10.1111/j.1365-2761.1991.tb00608.x>
- Shokrpour, S., Sasani, F., Mirghaed, A.T., Molazem, M. and Rahmati-Holasoo, H., 2018.** Orocutaneous squamous cell carcinoma in a

- black ghost (*Apteronotus albifrons* Linnaeus, 1766). *Bull Eur Association Fish Pathologists*, 38, 65-72.
- Shokrpoor, S., Rahmati Holasoo, H., Soroori, S., Marandi, A. and Imantalab, B., 2022.** Basal cell carcinoma in an albino pindani (*Chindongo socolofi*) and a cobalt-zebra (*Maylandia callainos*): Diagnostic imaging, clinical and histopathological study. *Journal of Fish Diseases*, 45(9), 1251-1258. <https://doi.org/10.1111/jfd.13657>
- Singh, G., 2023.** Conjunctival papilloma: a case report and a brief review of literature. *Annals of Translational Medicine*, 11(6), 266. <https://doi.org/10.21037/atm-22-3506>
- Smith, I.R., and Ferguson, H.W., 1985.** The assessment of a point source discharge of suspected mutagenic and carcinogenic contaminants: An epidemiological approach. In: Proc Ontario Ministry of Environmental Technology Transfer Conference, pp. 285-332.
- Smith, I.R., Baker, K.W., Hayes, M.A. and Ferguson, H.W., 1989a.** Ultrastructure of malpighian and inflammatory cells in epidermal papillomas of white suckers *Catostomus commersoni*. *Diseases of Aquatic Organisms*, 6, 17-26.
- Smith, I.R., Ferguson, H.W. and Hayes, M.A., 1989b.** Histopathology and prevalence of epidermal papillomas epidemic in brown bullhead, *Ictalurus nebulosus* (Lesueur), and white sucker, *Catostomus commersoni* (Lacepede), populations from Ontario, Canada. *Journal of Fish Diseases*, 12(4), 373-388. <https://doi.org/10.1111/j.1365-2761.1989.tb00326.x>
- Truchado, D.A., Williams, R.A.J. and Benitez, L., 2018.** Natural history of avian papilloma viruses. *Virus Research*, 252:58067. <https://doi.org/10.1016/j.virusres.2018.05.014>
- Wellings, S.R., Chuinard, R.G., Gourley, R.T. and Cooper, R.A., 1964.** Epidermal papillomas in the flathead sole, *Hippoglossoides elassodon*, with notes on the occurrence of similar neoplasms in other pleuronectids. *Journal of the National Cancer Institute*, 33(6), 991-1004. <https://doi.org/10.1093/jnci/33.6.991>
- Wolke, R.E., 1976.** A case report of an epidermal papilloma in *Mustelus canis*. *Journal of Wildlife Diseases*, 12(2), 167-171. <https://doi.org/10.7589/0090-3558-12.2.167>
- Wright, S.E., Pawlik, M., Snyman, H.N. and Haulena, M., 2024.** Review of neoplasia in fish at a large display aquarium, 2005-2021. *Journal of Veterinary Diagnostic Investigation*, 36(3), 362-367. <https://doi.org/10.1177/10406387241241344>
- Yong, J., Kwon, M., Yoon, H., Lee, S. and Park, K.M., 2025.** Topical Mitomycin C Application Following Surgical Excision in Canine Oral Papilloma: A Case Report. *Veterinary Medicine and Science*, 11(4), e70453. <https://doi.org/10.1002/vms3.70453>

Macroscopic and Microscopic study of mucocutaneous papilloma in gold spot plecostomus (*Pterygoplichthys joselimaianus*)

Rahmati-Holasoo H.^{1*}; Shokrpour S.²; Salehi S.²

*rahmatih@ut.ac.ir

1- Department of Aquatic Animal Health, Faculty of Veterinary Medicine, University of Tehran, Tehran, Iran

2- Department of Pathology and Clinical Pathology, Faculty of Veterinary Medicine, University of Tehran, Tehran, Iran

Abstract

Papillomas are among the most frequently reported benign epidermal tumors in fish and are characterized by proliferative epithelial growth. This study describes the clinical, macroscopic, and histopathological features of a mucocutaneous papilloma in a gold spot plecostomus (*Pterygoplichthys joselimaianus*). The fish was referred to a veterinary clinic due to the presence of a raised, cauliflower-like mass located at the mucocutaneous junction of the upper lip. Following anesthesia, clinical examination and parasitological assessment of the skin and gills were performed, and no parasitic infection was detected. The mass was surgically excised and fixed in 10% neutral buffered formalin for histopathological evaluation. Microscopic examination revealed papillary epithelial hyperplasia with proliferative epidermal projections supported by connective tissue stroma, consistent with papilloma. According to follow-up information provided by the owner, no recurrence was observed during the 4-month postoperative period, and the fish remained in good general condition. Although the etiology of papillomas in fish remains unclear, viral agents, environmental stressors, and water quality disturbances have been proposed as possible contributing factors. This report adds to the limited documentation of neoplastic diseases in ornamental catfish species.

Keywords: *Pterygoplichthys joselimaianus*; Papilloma; Ornamental fish; Histopathology; Fish neoplasia.